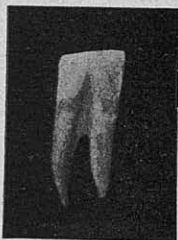

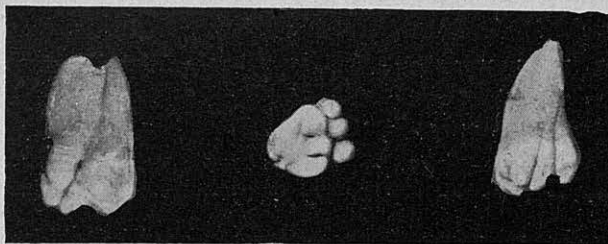
## CASUÍSTICA

### UN CAS DE DUES DENTS SUPERNUMERÀRIES SOLDADES

Es presenta a la consulta del servei d'Estomatologia del Dr. Carol a l'Hospital de la Santa Creu i de Sant Pau, un noi de 12 anys sol·licitant l'extracció de dues dents que presenta al bell mig de l'arcada dentària inferior al darrera de les dues centrals. Prèvia anestèsia, agafem el fòrceps d'arrels inferiors a fi de poder-ne fer la prensió més fonda, donat l'obstacle que representen les dues centrals anteriors. Les peces presentaven tota l'apariència de dues dents completament deslligades una de l'altra, ja que la línia divisòria de les dents hi és completament



Núm. 1



Núm. 2

definida, cosa que no s'aprecia clarament en la porció coronària de la fotografia. També feia creure que es tractava de dues individualitats la presència en l'espai interdental d'un mameló gingival hipertrofiat que a primera vista en dificultava la visió; intentem la dislocació de la peça esquerra i són endebades tots els esforços que fem per moure la dent, esforços una mica limitats per por a la fractura, ja que en la prensió n'ha saltat un tros de vori. Passem a dislocar la dent dreta i després de llarga estona aconseguim un petit moviment que veiem que es comunica a la dent esquerra. Això ens hi fa fixar amb més precisió, i agafant una sonda i introduint-la a l'espai interdental, ens donem compte de la unió de les dues dents. Acabem bé l'extracció, aplicant el fòrceps alternativament i amb energia a les dues peces.


### UN CAS DE GEMINACIÓ DENTAL

A la meua consulta setmanal de Torroella de Montgrí (província de Girona), visito el pacient J. G., de 25 anys d'edat, d'ofici pintor, afecte

d'una periodontitis que comprèn la segona i tercera molars superiors esquerres. Examinada la segona molar ens adonem de la superposició que presenta de tres nòduls dentaris perfectament desenrotllats que formen com una grapa de tres dits (com es veu perfectament a la foto núm. 2, cara oclusal). Expliquem al malalt que l'afecció és produïda per la retenció alimentícia a l'espai interdentari, donada l'especial configuració del queixal; s'hi afegeix l'existència d'una càries a la cara distal que dóna la sonda (com es pot veure a la foto núm. 2, costat esquerre). La ferma decisió del malalt d'eliminar la causa de les seves molèsties així com el desig d'augmentar una collecció d'anomalies dentàries a la qual col·laborem, ens decideix a l'extracció que és feta normalment; la foto del costat dret representa el queixal vist per la cara vestibular. Se'n féu l'avulsió sense dificultats tècniques que mereixin de fer-se remarcar.

JOSEP PERICOT. Rambla Catalunya, 36.

Sr. Doctor:  
Recordi's de la



Pasta dentrífica  
a base de  
NOVARSENOBENZOL

El Dentrífic científic per a  
la condícia diària de la boca  
i en tots els casos de

Preu:  
5 ptes.

Piorrea alveolar

Gingivitis

Estomatitis

Infeccions de la boca

etc.

Dipòsit:

Curiel & Morán. - Aragó, 228. - BARCELONA

===== **DOS PREPARATS IDEALS**  
===== **PER A USOS ODONTOLÒGICS**

**Injectables GIER** Anestèsic local perfecte, en injectables Jena, controlats, de vidre absolutament neutre. Les solucions incolores o tenyides de blau. Estabilitat il·limitada, sense que en minvi el poder anestèsic. Esterilització completa a l'autoclau. Innocuïtat absoluta.

Capses de 100 i de 500 injectables,  
de 2 c. c., i de 1'5 c. c.

De 1 c. c., al 5 per 100 de concentració, especials per a desvitalització de la polpa. Preus sempre per sota de la competència nacional o estrangera, amb descomptes progressius, segons la importància de la compra.

Demaneu-ne mostres per cerciorar-vos de la insuperable qualitat del producte.

**FENILARGENT** Medicament de propietats antisèptiques, analgèsiques i hemostàtiques, a base de nitrat de plata i solució d'àcid fènic, tenyida de blau de metilè per facilitar-ne l'aplicació.

Preu del flascó de 10 c. c.: Pessetes 6'30

===== **LABORATORIOS REIG. - Onteniente (València)**

Remineralització

# OPOCALCIUM

del Doctor Guersant

**IRRADIAT** (amb ergosterina irradiada)  
catxets, comprimits, granulat.

**SIMPLE:** catxets, comprimits, granulat.

**Guaiacolat:** catxets.

**Arseniat:** catxets.

Literatura i mostres:

**M. SOLER ELIAS**

Muntaner, 191.- Barcelona