

# TOXICS ANABÓLICS I CATABÓLICS

## DEL COR

per

A. PI SUÑER

J. M. BELLIDO

En sessions anteriors us vam parlar de la influència de les sals d'estronci damunt el sentit de la conducció cardíaca. Avui, mercès a noves observacions, potser podrem entreveure l'explicació d'aitals fenòmens.

La inversió del peristaltisme cardíac se produeix no sols amb les sals d'estronci, sinó també per l'acció d'altres tòxics: nosaltres l'hem observada amb la digitalina; diferents autois amb l'àcid glioxílic, l'àcid glucourònic, la toxina de El Tor, l'atropina combinada amb l'anestèsia clorofòrmica, etc. A més, els cations divalents de la sèrie del Sr actüen de modo semblant. No produeixen inversió del sentit de la transmissió, però, per la seva acció damunt el cor, que no hem de descriure en aquest moment, el Ca, el Ba són referibles al Sr. En efecte, en la tortuga en torpitud invernall l'estronci es un tòxic cardíac d'igual acció que el calci.

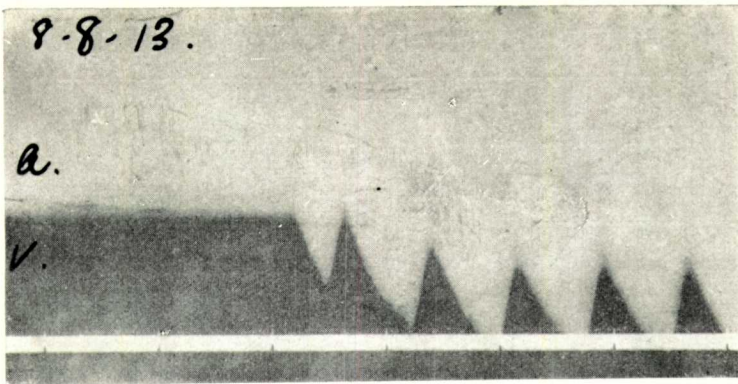
Doncs bé, hi ha un seguit de fets que ens fa creure que aquesta inversió cardíaca és conseqüència d'un afavoriment dels canvis d'integració anabòlica en el teixit cardíac.

Primer s'ha de considerar el fet, remarcat per nosaltres, de l'equilibri elèctric normal del cor. Malgrat la faci-

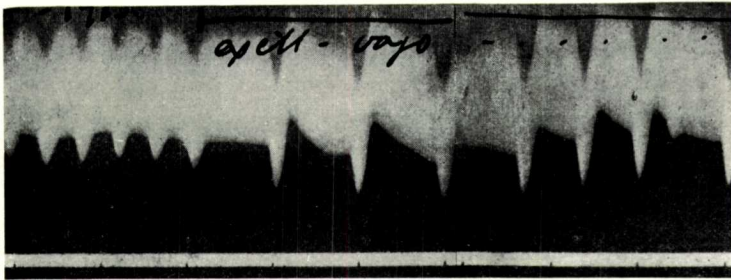
litat de la difusió de corrents, d'equilibració de potencials per la conductibilitat dels teixits que el volten, el cor, tal com mostren les gràfiques adjuntes, presenta una constant diferència de potencial: la punta és negativa respecte de la base, els ventrículs respecte de les aurícules. N'hi ha prou amb conèxionar base i àpex amb l'electròmetre de mercuri perquè, al tancar el circuit pel cor, se produeixi el desplaçament del mercuri en sentit de marcar la diferència d'estat elèctric ja esmentada. La constància de la direcció del moviment, de la negativitat de ventrículs respecte de les aurícules, fa pensar que — com és llei general en fisiologia — sigui produïda aquesta negativitat en la gran massa ventricular pel predomini que té en ella la funció, la contracció muscular, el desdoblament catabòlic.

Aquest equilibri és modificat per l'ió Ca, tal com demostràvem en la nostra comunicació al Congrés de Fisiologia de Viena: l'injecció intersticial o intravenosa de sals de calci disminueix la negativitat ventricular i ja d'això en 1910 ne deduïm que, predominant l'activitat ventricular dins de la general activitat cardíaca, les sals de Ca actuaríen com afavoridores dels canvis anabòlics.

D'altra banda, els tòxics, l'acció dels quals és invertir el peristaltisme cardíac, fan això augmentat l'excitabilitat de la massa ventricular: se tracta, en efecte, d'extrasístolis ventriculars que's trasmeten retrogradament. Tot extrasístoli neix per una exagerada excitabilitat del punt d'origen. El jòc fixat per l'ontogenia normal de la contracció cardíaca és de començament d'estímul en l'embocadura venosa per a corre's al llarg del tubus cardíac. Es per assegurar aquest jòc que, després de la descàrrega funcional, del moment de forta desintegració catabòlica, la fibra cardíaca se fa inexcitable mostrant la fase refractària. Més tard, a mida que va reparant-se en el seu procés nutritiu, readquireix l'excitabilitat, tant més viva com



Demostració de la negativitat del ventrícul. Cor de gós al descobert; connexions de l'aurícula amb el mercuri (a) y del ventrícul amb la solució de  $\text{SO}_4\text{H}_2$  (v). Al tancar-se'l circuit, disminueix la tensió superficial del cantó de l'aurícula. Temps en segons.

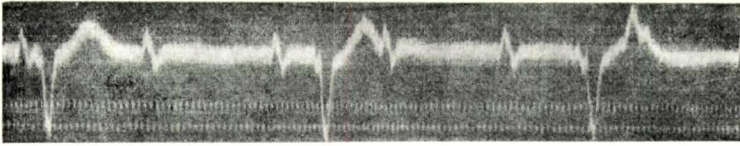


Electrocardiograma de gós, obtingut amb l'electròmetre d'Ostwald. Part clara, mercuri connectat amb l'aurícula; part fosca, solució de  $\text{SO}_4\text{H}_2$  amb el ventrícul. Temps en segons. Línia horitzontal de dalt, temps que dura la excitació elèctrica del pneumogàstric.

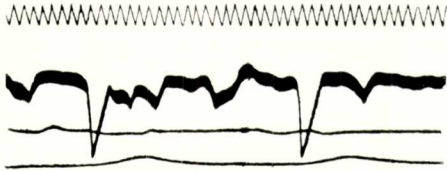


Curva de la càrrega elèctrica d'auricles y ventrículs en una tortuga posada a l'estufa i intoxicada pel  $\text{SrCl}_2$ . Electròmetre d'Ostwald; part clara, mercuri connectat amb l'aurícula; part fosca, solució de  $\text{SO}_4\text{H}_2$  connectada amb el ventrícul.

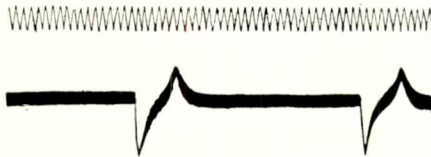
A. Pi Suñer i J. M. Bellido.



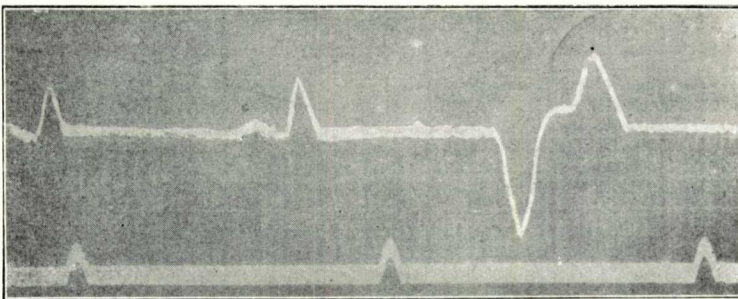
Sístolis retrògrades per la atropina i el cloroformo en el gos, *Hetch i Nobel*.



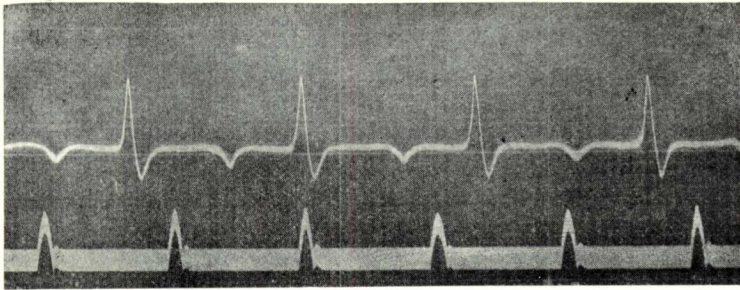
Sístolis retrògrades per la toxina del vírgula de El-Tor, en el gos, *Kraus i Nicolai*.



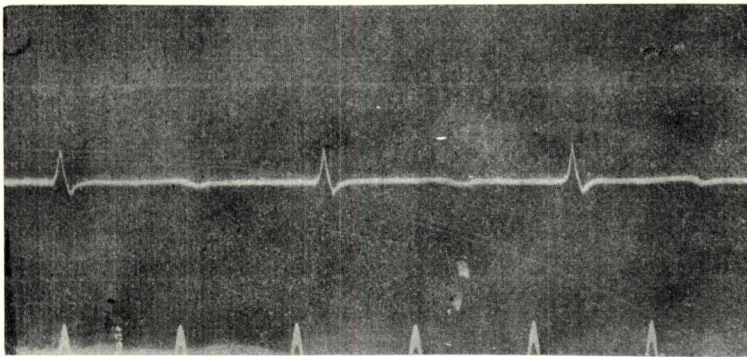
Sístolis retrògrades per l'àcid glioxílic en el gos, *Kraus i Nicolai*.



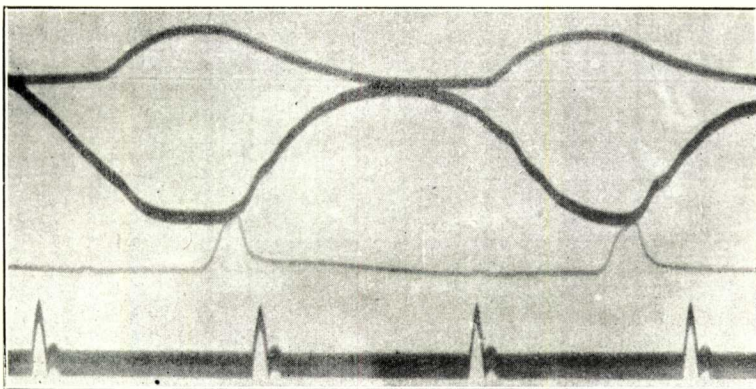
Conducció retrògrada en l'extrasístoli ventricular humà.



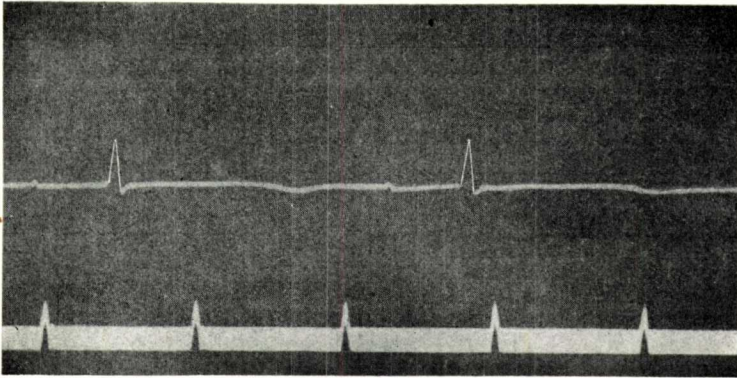
Electrocardiograma de tortuga abans de l'injecció de serum cardiolític.



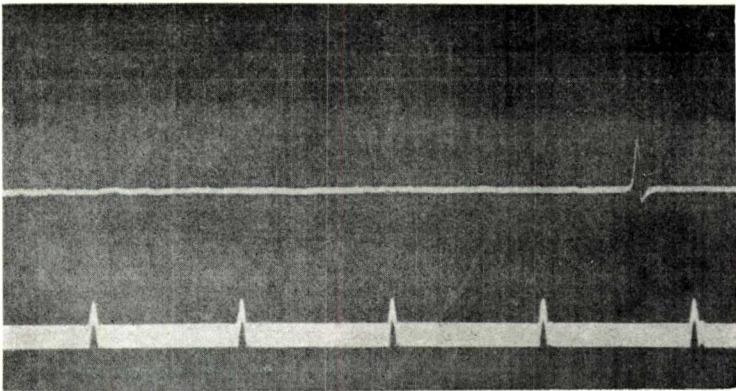
Electrocardiograma de la mateixa tortuga, mantinguda a la estufa a 30°, després de l'injecció de serum cardiolític. Notis l'aplanament total de la curva (efecte específic del serum cardiolític) y la major rarefacció dels sistolis (que també provocà'l serum normal).



Inscripció simultània dels mecanògrames auricular (línia superior), ventricular (línia mitja) i l'electrocardiograma d'una tortuga després d'una injecció de serum cardiolític. Es de notar l'abaixament i amplada de la I, sense que se vegi cap tendència al sistoli retrògrad. Sols hi ha deficiència de la contractilitat y conductilitat cardíacs; res d'inversió extrasistòlica.



Electrocardiograma normal d'una tortuga a 16°.



Electrocardiograma de la mateixa tortuga després de l'injecció intravenosa de 5 c. c. de serum normal de conill. Aquest serum produeix retard en el ritme cardíac, pero no canvia la forma del electrograma, a diferència del serum cardiolític.

---

més reparat, com més anabolitzat el muscle. Sembla, doncs, haver-hi una relació entre l'activitat anabòlica i l'excitabilitat de la fibra muscular del cor.

L'extrasístoli ventricular, al derivar d'una sobreexcitabilitat de la massa dels ventriculs, sembla indicar, pel raonament abans fet, que el ventricle se troba en aquell moment en un estat de plena o d'exagerada integració anabòlica.

Mes hi ha un altre fet encara: l'estimulació lleugera del pneumogàstric, que dona també lloc algunes vegades a nodals típics amb l'electrocardiograma igual al dels tòxics de la serie que estudiem ara, admès és en general, des de Gaskell, que actúa activant l'anabolització cardíaca.

De tot això n'hem deduït que els tòxics que ocasionen l'inversió cardíaca, l'electrocardiograma de l'extrasístoli ventricular, transmès o no a la aurícula, actúen especialment damunt els canvis d'integració nutritiva de la fibra cardíaca.

Però nosaltres no'n teníem prou de les suposicions: ens faltava la comprovació directa. Per això vam cercar el que havia d'ésser tòxic catabòlic tipus: el sèrum cardiolític.

No us he de recordar ara el mecanisme d'acció dels sèrums citolítics: per l'injecció d'un teixit se produeixen en l'organisme anticossos específics que posseeixen acció digestiva simplificadora, desdobladora, desintegrant, damunt l'antigen corresponent, i això per mecanisme químic equivalent al de la desintegració catabòlica funcional. Si aitals anticossos actúen com a tòxics — i certament hi actúen — damunt dels corresponents teixits antigènics, la seva acció ha d'ésser determinadament catabolitzant.

Tractàvem, doncs, de veure, en els nostres experi-

ments d'aquesta serie, si el sèrum cardiolític se comportava d'igual modo o no que els tòxics ja estudiats.

La preparació del sèrum cardiolític consisteix en injeccions espaiades de tres dies — quatre o cinc, segons el volum de l'animal — de macerat salí d'un cor de tortuga a un conill de bon pes. Deu dies després de l'última injecció, se sagna el conill i no cal sinó envassar en tubus tancats a la làmpara el sèrum obtingut.

Aquest sèrum està dotat de fortíssima acció tòxica. La seva injecció i la seva aplicació in situ per injecció intersticial ocasionen forta perturbació en la funció cardíaca; el cor no triga a sucumbir sota una progressiva inhibició funcional i una certa irregularitat del ritme. Però no hem pogut observar mai nodals, extrasístolis ventriculars ni, per tant, l'electrocardiograma corresponent. Les gràfiques adjuntes us feràn veure que és, en efecte, d'un tipu diferent l'intoxicació del cor pel sèrum cardiolític que per l'estronci i tòxics similars.

Això ens ha fet pensar que potser l'investigació electrocardiogràfica ens proporcionaria un medi d'endinsar en el mecanisme nutritiu de les funcions cardíques. Si l'electrocardiografia ens permetés la classificació de les accions anabolitzadores i catabolitzadores que afectin a la fibra cardíaca, no hi ha que dir l'importancia fisiològica i terapèutica que això tindria.

*Laboratori de Fisiologia, Facultat de Medicina.*