

Premi Gemma Rosell i Romero

Sistema de planificació d'operacions per a procediments TAVI

Mariona Castrejón Subirà, Sílvia Fernández, Mar Hernández i Glòria Macià

L'auge de les tecnologies de la informació està tenint una repercussió directa en el món de la salut. Exemples d'aquest impacte són els sistemes d'imatge per a intervencions mínimament invasives, com els sistemes de mapeig electroanatómic en la cardiologia, l'ús de tecnologies d'impressió 3D per a un millor coneixement d'estructures anatòmiques, el monitoratge remot a domicili, que permet tenir un control continu sobre l'estat del pacient, les pròtesis d'última generació o les interfícies cervell-màquina. El límit d'aquesta revolució mèdica només sembla la imaginació dels enginyers biomèdics. En aquest treball hem utilitzat les tècniques de modelització i impressió 3D mitjançant eines computacionals per tal de contribuir a una millor planificació d'una intervenció quirúrgica.

Segons l'Associació Mundial de la Salut les malalties cardiovasculars són la principal causa de mort als països desenvolupats. Aquestes inclouen, entre d'altres, l'estenosi aòrtica, que és la valvulopatia més freqüent. Aproximadament un terç de les persones de més de seixanta-cinc anys pateixen estenosi aòrtica i, si és greu i no es tracta, la meitat morirà durant els dos anys següents. Actualment, l'únic tractament per a l'estenosi aòrtica severa és el reemplaçament de la vàlvula aòrtica, però, per desgràcia, un terç dels pacients no es poden sotmetre a aquesta cirurgia a causa de diversos factors de risc.

La implantació transcatèter de vàlvula aòrtica, una tècnica també coneguda com a TAVI, constitueix una alternativa viable per a aquests pacients d'alt risc. Des de 2012 ja s'han fet més de quaranta mil implantacions i la xifra promet augmentar durant els propers anys. No obstant això, els procediments de TAVI són de mitjana vint mil euros més cars per pacient respecte al procediment habitual i en un terç

dels casos es presenten complicacions després de la intervenció. La bona notícia és, però, que aquests possibles efectes adversos es podrien evitar gràcies a les tècniques d'imatge modernes. Aquestes ajudarien els cardiòlegs a millorar la selecció de pacients, la planificació de l'operació i a escollir amb més precisió la mida de l'implant valvular que més s'ajusta a l'anatomia de cada pacient.

Juntament amb un equip de cardiòlegs intervencionistes de l'Hospital Clínic de Barcelona s'ha desenvolupat un projecte en què l'objectiu és minimitzar el risc de complicacions del procediment TAVI.

Un dels problemes amb què s'enfronten aquests especialistes són les calcificacions característiques en l'estenosi aòrtica, que es troben en la paret interna de l'aorta. El principal problema que es deriva de la presència de calcificacions és un mal ajustament de la pròtesi que s'implanta en l'aorta. Si aquestes calcificacions són prou prominents, el contacte de la pròtesi amb la paret aòrtica es redueix i és aleshores quan queda una obertura permanent entre la vàlvula i la paret aòrtica que provoca un retorn sanguini al ventricle. La conseqüència principal és una ejecció ventricular disminuïda i, per tant, una aportació insuficient de sang a la circulació sistèmica.

La primera part del projecte consisteix a utilitzar la tecnologia d'impressió 3D per obtenir models tangibles de l'anatomia de l'aorta dels pacients amb estenosi aòrtica i que són candidats al procediment TAVI. Amb aquests models els cardiòlegs poden visualitzar la mida i posició de tals calcificacions, i a la vegada tenir-ne informació, cosa que els permet tenir una primera idea dels punts conflictius.

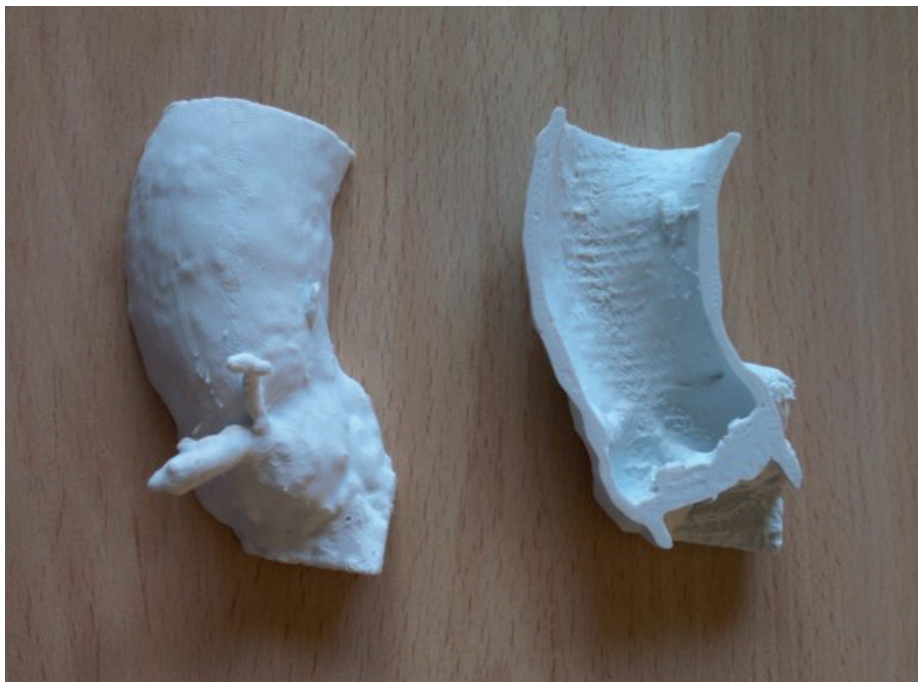La segona part del projecte té per objectiu ajudar en la planificació del procediment TAVI, més concretament mitjançant una visualització 3D que permeti fer la tria més apropiada de l'implant per a cada cas.

Per tal d'obtenir el model imprès en 3D de l'anatomia de l'aorta abans s'ha de tenir el model

virtual. El cas que es va estudiar és d'un pacient que va ser intervingut amb el procediment TAVI. Les imatges de l'angiografia per tomografia computada (TAC) preoperatives van ser utilitzades per extreure l'anatomia de l'aorta. El primer pas va consistir a segmentar les estructures d'interès de les imatges, que en aquest cas era l'aorta ascendent. La segmentació es va dur a terme utilitzant el 3DSlicer. Aquest és un programari lliure, utilitzat per a l'anàlisi i visualització d'imatges mèdiques i de recerca en teràpia guiada per imatge. A partir dels tres plans anatòmics l'estructura de l'aorta es va segmentar amb un procediment semiautomàtic. Aquest va consistir a aplicar un llinard d'intensitat que va delimitar l'aorta ascendent a totes les imatges, a continuació la selecció es va refinar manualment i finalment es van homogeneïtzar els contorns. També es van segmentar les calcificacions aplicant un altre llinard d'intensitat i aquesta segmentació es va ajuntar a l'anterior. El pas següent va consistir a crear el model 3D de la segmentació obtinguda. El 3DSlicer permet crear-ne automàticament a partir dels fitxers de la segmentació. Finalment, aquest model es va guardar en un format compatible amb el programari de les impressores 3D (.stl). Per tal d'eliminar petites imperfeccions derivades del procés de segmentació es va suavitzar la superfície del model de l'aorta segmentada, mitjançant el programari Meshmixer (Autodesk, San Rafael, Califòrnia, EUA).

El model es va imprimir utilitzant el model d'impressora 3D Witbox-2 (bq, Madrid, Espanya) en material rígid (àcid polilàctic) i en material elàstic (filaflex), per tal de simular millor les propietats del teixit biològic. També, es va imprimir el model del tronc de l'aorta amb un tall en l'eix transversal per poder veure les estructures interiors (la vàlvula aòrtica i les calcificacions) més en detall, com es pot observar en la figura 1.

Utilitzant els models 3D obtinguts de la segmentació, com a gran segon repte del projecte es van simular les implantacions de les pròtesis de vàlvula aòrtica en l'anatomia del pacient. La finalitat d'aquest estudi és poder te-



† Figura 1. Impressió 3D d'un model de tronc d'aorta, tallat transversalment, extret d'imatges CT. El material emprat és PLA o àcid polilàctic.

nir una visualització del resultat abans de la intervenció per poder triar la pròtesi del mercat més adequada donades les característiques de l'anatomia. Actualment hi ha diversos models de pròtesi de vàlvula aòrtica per a procediments TAVI, i de cada model, hi ha diverses mides disponibles. En concret, en aquest estudi es va treballar amb el model Edwards-Sapien XT (Edwards Lifesciences, Irvine, Califòrnia, EUA), ja que és l'utilitzat a l'Hospital Clínic.

El que es va fer va ser modelar aquesta pròtesi en les quatre mides disponibles i inserir-les dins de l'anatomia del tronc de l'aorta segmentada tal com quedaria un cop feta la intervenció TAVI. D'aquesta manera, mitjançant una visualització en 3D, es pot estudiar el contacte entre les parets de l'aorta i la pròtesi i descartar aquells models que no s'adapten bé.


El modelatge de les pròtesis es va fer amb el programari de disseny CAD SolidWorks (Solidworks Corp., Concord, Massachusetts,

de pròtesi aòrtica es va simular la posició que adoptarien dins del model 3D de l'aorta un cop implantats, utilitzant el programari Meshmixer. En la figura 2 tenim un exemple de la visualització de l'implant de 20 mm de diàmetre dins l'aorta, més concretament, dins el segment de l'aorta que inclou el pla valvular.

Per avaluar l'impacte d'aquestes simulacions en la planificació del procediment TAVI es va treballar amb les imatges CT (tomografia computada) d'un pacient amb substitució de vàlvula aòrtica mitjançant TAVI i es va demanar a un cardiòleg que, basant-se en les simulacions, fes la tria de l'implant més adequat. La mida de l'implant que el cirurgià va decidir com a millor coincideix amb aquella que es va implantar en el pacient, de manera que es demostra que la simulació que s'ha fet és coherent i ofereix informació que pot ser útil en casos complicats. A més, els cardiòlegs van reportar que el fet de tenir un model tangible de l'anatomia del pacient abans de l'operació els representa una eina de gran ajuda per preparar-se per a la intervenció.

EUA), i del model de pròtesi es va dissenyar una biblioteca de vàlvules de 20, 23, 26 i 29 mm de diàmetre. Amb aquests models 3D

La futura línia d'investigació d'aquest projecte és anar un pas més enllà i poder tenir dades quantitatives sobre la simulació que hem fet.



† Figura 2. Simulació de l'aorta (vermell) amb la pròtesi de vàlvula aòrtica de 20 mm de diàmetre (gris).

Sistema de planificació d'operacions per a procediments TAVI

Per tal de poder assessorar el retorn sanguini cap al ventricle esquerre un cop s'ha implantat la pròtesi, tal com s'ha fet en aquest treball, la meta següent és fer una simulació de la dinàmica de la sang i calcular el volum sanguini que retorna al ventricle passant pels forats que puguin quedar entre la pròtesi i la paret aòrtica. En aquest treball es van iniciar els primers passos amb la creació de models volumètrics de l'aorta 3D, és a dir, models que contenen in-

formació no només de la superfície, sinó del volum que delimita el tronc d'aorta que hem segmentat, necessaris per a tal simulació de dinàmica de fluids computacional.

El repte següent al qual s'enfronta aquesta nova metodologia per tal que pugui ser traslladada a la pràctica clínica com a eina de treball habitual és la integració dels diversos passos que s'han seguit en una *pipeline* d'ús fàcil per als

usuaris i poder formar el personal de manera que el procés sigui àgil. L'objectiu és que, en qüestió d'unes hores després d'obtenir les imatges CT, es puguin tenir el model i les simulacions necessàries, i que aquestes siguin de fàcil accés perquè s'inclouguin en la planificació de la intervenció que s'haurà de fer. En definitiva, disposar de més informació preoperativa per tal de minimitzar els riscos de la intervenció. •

Bibliografia

- BOUMA, B. J. [et al.] (1999). «To operate or not on elderly patients with aortic stenosis: the decision and its consequences». *Heart*, 82 (2): 143-148.
- CHARLSON, E. [et al.] (2006). «Decision-making and outcomes in severe symptomatic aortic stenosis». *The Journal of Heart Valve Disease*, 15 (3): 312-321.
- IUNG, B. [et al.] (2003). «A prospective survey of patients with valvular heart disease in europe: the Euro heart survey on valvular heart disease». *European Heart Journal*, 24 (13): 1231-1243.
- OSNABRUGGE, R. L. J. [et al.] (2013). «Aortic stenosis in the elderly: disease prevalence and number of candidates for transcatheter aortic valve replacement: a meta-analysis and modeling study». *Journal of the American College of Cardiology*, 62 (11): 1002-1012.
- OTTO, C. M. [et al.] (1999). «Association of aortic-valve sclerosis with cardiovascular mortality and morbidity in the elderly». *New English Journal of Medicine*, 341 (3): 142-147.
- PELLIKKA, P. A. [et al.] (2005). «Outcome of 622 adults with asymptomatic, hemodynamically significant aortic stenosis during prolonged follow-up». *Circulation*, 111 (24): 3290-3295.
- ROSS, J.; BRAUNWALD, E. (1968). «Aortic stenosis». *World Anaesthesia*, 3: 12-15.



Mariona Castrejón (Barcelona, 1994), **Sílvia Fernández** (Rubí, 1994), **Mar Hernández** (Barcelona, 1994) i **Glòria Macià** (Sabadell, 1994) són graduades en enginyeria biomèdica per la Universitat Pompeu Fabra a Barcelona (2016). El seu objectiu professional és contribuir a l'avenç de la medicina gràcies a la creació i implementació de solucions innovadores. Actualment Mariona Castrejón i Glòria Macià cursen un màster d'enginyeria

biomèdica a l'ETH (Suïssa), i Mar Hernández, un màster d'enginyeria biomèdica a la Universitat de Heidelberg (Alemanya). La Sílvia Fernández s'ha iniciat en el món professional com a desenvolupadora de programari per a dispositius de diagnòstic mèdic a Roche Diagnostics®. Preveuen fer més col·laboracions conjuntes en un futur proper.