

# SOBRE L'ACCIÓ DEL CLORUR D'ESTRONCI EN EL COR DELS MAMÍFERS

per

A. PI SUÑER


J. M. BELLIDO

Bull, Clerc i Pezzi, de l'Institut Marey han comunicat a la Societat de Biologia de París (1919, n.º 33, pàg. 1340) els efectes observats en el ritme cardíac del gos, després de la injecció intravenosa de  $\text{SrCl}_2$ , en solució al dècim, a dosi oscil·lant entre 15 i 20 centigramms per quilogram d'animal. L'efecte més notable d'aquestes injeccions és la provocació d'una crisi de taquicàrdia, durant la qual la sistole ventricular va avançant-se fins a precedir a l'auricular, modificant-se, ensems, l'electrocardiograma, en el qual A (P de Einthoven) s'esborra o passa a assenyalar-se després d'I (R d'Einthoven), la qual I s'inverteix profundament. Nosaltres, en 1913, quan fèiem les nostres recerques sobre els ritmes inversos en la tortuga, utilitzant el mateix clorur d'estronci, varem observar en el gos la mateixa taquicàrdia i igual inversió de l'electrocardiograma, després d'injeccions de dosi més gran de la dita sal, si bé no publicàrem les nostres observacions pel llur caràcter fragmentari (gràfica 1.<sup>a</sup>).


Ara prescindirem de la interpretació d'aquest fenomen, que provisionalment creiem assimilable, malgrat la taquicàrdia, al que havem observat i descrit tantes vegades en cors de tortuga. En assabentar-nos de les experiències de Bull, Clerc i Pezzi, les havem repetides (llevat de l'estudi de l'acció de l'excitació del pneumogàstric en el cor intoxicat per la dita droga), havent-les confirmades en totes llurs parts, sempre que operàvem en gossos adults (gràfica 2.<sup>a</sup>).

Hem treballat també en gossos nou-nats, o nats de pocs dies (menys de 15), en els quals, amb el cor al descobert, fent la derivació directament, o íntegres, derivant de la pell del coll i del baix ventre, malgrat haver augmentat a la fi de cada experiència les dosis de clorur d'estronci injectades intravenosament, no havem mai assolit cap modificació del ritme cardíac, com si el cor d'aquests joves animals no fos sensible a la droga (gràfiques 3 i 4), que sabem dotada d'acció específica sobre el cor del gos adult. No es presentà cap inversió de les ondes, ni fou notable la taquicàrdia.

La interpretació d'aquest fet és difícil, car ens resistim a creure, per suposar que el clorur d'estronci és un tòxic de les fibres musculars del sistema de conducció, que la causa radiqui en la manca de desenrotllament del sistema nerviós intracardíac. Però segurament pot atribuir-se aquesta manca d'acció a estar les fibres musculars cardíacques (de manera particularíssima les del sistema conductor de l'excitació), en les primeres fases de llur desenrotllament ontogènic, en més estreta dependència del nòdul sinusal; o a ésser aquest el primer que pren la forma adulta, amb les seves susceptibilitats químiques característiques, arribant tots els altres més tard a llur plenitud; o a no acusar-se fins més endavant les diferents susceptibilitats per als tòxics dels diversos trams del sistema

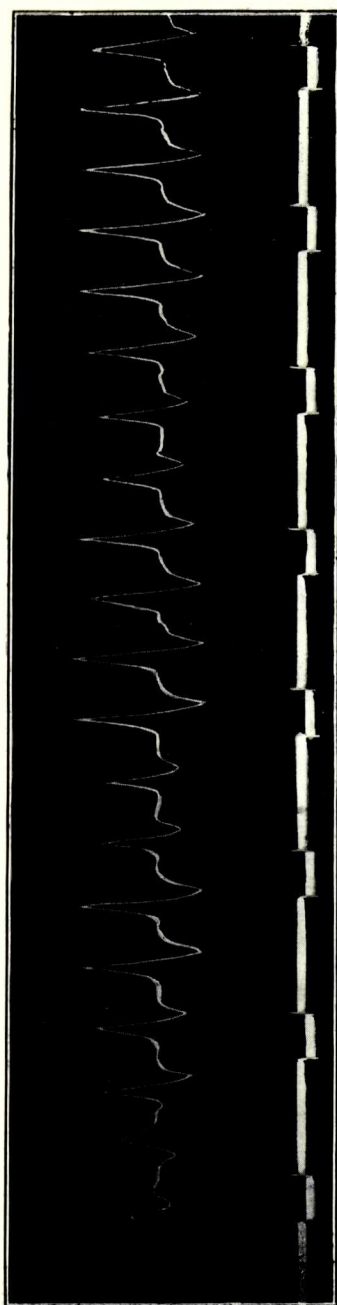


A




B

GRÀFICA I.ª Electrocardiograma de gos, en derivació directa de la vena cava superior a la punta ventricular; A, abans de la injecció de Sr Cl<sub>2</sub>, B, després de la injecció.




A



B

GRÀFICA 2.<sup>a</sup> Electrocardiograma de gos, derivació del coll de l'animal, a la regió inguinal esquerra. A, després d'una primera injecció i B, després d'una segona, de solució de Sr Cl<sub>2</sub>.



A



B

GRÀFICA 3.<sup>a</sup>

conductor de l'excitació, obrant les drogues durant les primeres edats indistintament sobre totes les fibres de l'esmentat sistema.

De totes maneres, creiem que la nostra observació demostra la conveniència d'assajar sobre cors de fetus o d'animals molt joves els efectes de les drogues cardio-modificadores, en la seguretat d'obtenir resultats i dades interessants.

*Laboratori de Fisiologia. Facultat de Medicina.*