

## El tratamiento de la parálisis postpoliomielítica infantil con las trasplantaciones tendinosas

por el doctor

**J. Trueta Raspall**

Los estudios de Kopitz sobre la histología del tejido muscular afecto da parálisis infantil han puesto de manifiesto algunos conceptos de inmediata aplicación en clínica particularmente en el capítulo de la terapéutica. A esta provechosa labor ha contribuido la escuela de BASTOS, en especial D'HARCOUT y MAZO, quienes han comprobado la veracidad de las observaciones de Kopitz y añadido hechos poco conocidos en nuestro país. Estos modernos conceptos nos han enseñado cuál es el papel primordial que en toda terapéutica de la poliomielitis corresponde al tratamiento postural, que debe actuar desde un principio, a la par que se emplean los escasos recursos iniciales con que contamos para combatir el mal (técnica de BERGONIE, o de BORDIER, suero de Petit o bien suero de convaleciente, etcétera).

Los estudios a que nos referimos, han puesto de manifiesto que el músculo afectado, por grave que sea el ataque poliomielítico, no está en su integridad perdido para la contracción, ya que al lado de porciones completamente alteradas en las que la fibra estriada ha sido substituída

por grasa como consecuencia de la lesión nerviosa existen otras en las que se conserva la estructura normal con distintas gradaciones; los más atentos cuidados deben prodigarse para que estos haces de fibras se encuentren en las mejores condiciones en el momento de iniciarse la regeneración, que siempre acompaña al período regresivo de la parálisis infantil.

Si tenemos en cuenta además que el músculo afecto posee un capacidad de respuesta a la incitación voluntaria que corresponde a la cantidad de fibras conservadas, pero que éstas en sí, se comportan como las de un músculo normal, comprenderemos que la facilidad con que aquellos se fatigan depende en gran parte de la escasez de material sano contractil; la fatiga es uno de los elementos perturbadores de la nutrición del tejido donde se implanta la parálisis y de aquí que precise descargar al músculo atacado evitando todo trabajo que en lugar de producirle un estímulo nutritivo provoque la transformación fibrosa como último estadio de la evolución del tejido desnervado, tal como ha probado MAYER.

Otro factor decisivo para la nutrición



y la vida propia del músculo es la tensión, o mejor distensión del mismo, que Foerster ha puesto de manifiesto, estudiando los fenómenos que tienen lugar cuando se separan sus extremos por encima de los límites fisiológicos de la distensión; tanto los músculos sanos como los afectados de parálisis, reciben perjudiciales estímulos de la tensión longitudinal, pero esta perturbación es más acusada en el momento de iniciarse la regeneración de los músculos parésicos por la extrema susceptibilidad de los mismos a todos los estímulos.

Los dos factores de alteración del trofismo muscular, desgraciadamente, entran en juego con una frecuencia inusitada, por no adaptarse muchas veces la terapéutica a las reglas del tratamiento postural, que coloca al paciente en las óptimas condiciones para que el trabajo de regeneración, que nunca falta, se efectúe de la manera más favorable. La ausencia de cuidados a este respecto, produce las contracturas definitivas y a la larga las deformidades que dejarán al paciente en las condiciones de un gran inválido, cuando el déficit funcional del mismo hubiera podido ser mínimo.

Es en este estado, que se presentan los enfermos al cirujano solicitando un alivio, ni que sea a expensas de múltiples y laboriosas intervenciones, que sistemáticamente deberán realizarse sobre el sistema óseo para enderezar las deformidades y con el único fin de proporcionar al paciente una extremidad sólida, en la que la movilidad articular se halle perdida para siempre. Muestra evidente de lo que acabamos de exponer nos la dan los casos cuyas radiografías adjuntamos (rad. números 1 y 2) en los que la ausencia de todo tratamiento postural permitió que la falta de antagonista del triceps sural deformase la arquitectura del pie en el grado

que se manifiesta en ellas. En este tipo de pacientes la actuación del cirujano sobre el sistema músculo-aponeurótico es de las más limitadas, constriñéndose a la liberación de los tendones retraídos, como tiempo preliminar de la corrección ósea, practicando tenotomías y alguna que otra elongación, casi exclusivamente empleada en el tendón de Aquiles.

Frente a las escasas posibilidades de mejoría notable que presentan estos pacientes, conseguible sólo a expensas de cruentas intervenciones que aspiran únicamente a hacer innecesarios los aparatos protésicos, encontramos los pacientes que han sido sometidos a tratamiento postural desde un principio, en los que los tendones y músculos más sanos, no han producido los trastornos de la arquitectura ósea, de la que no escapan los anteriores y la integridad contractil de estos músculos permite al cirujano maniobrar con ellos para conseguir que a la buena función estática de un sistema osteo-articular correcto, se unan las posibilidades enormes que sobre la dinámica del miembro nos proporcionan las transplantaciones musculares.

En algunos casos en los que no se había practicado tratamiento postural alguno, el relativo equilibrio entre los músculos antagonistas producido por no hallarse íntegro ninguno de ellos, permitían un mejor rendimiento funcional, que otros, con lesiones más circunscritas, en los que, paradójicamente, los músculos sanos dejados a su libre evolución alteraban las posibilidades de reintegración del paciente.

Los casos en los que existe un grupo muscular normalmente contráctil, con escasa o nula deformación ósea, son tributarios de la técnica de la trasplatación, que en algunos casos permite resultados verdaderamente sorprendentes. Para ilustrar este criterio, vamos a exponer sucintamen-



te y como prueba de lo que llevamos dicho, algunas historias clínicas de pacientes operados por nosotros.

No todos los casos se nos presentaron con la arquitectura ósea normal por lo que nos precisó practicar determinadas intervenciones correctoras antes de efectuar la trasplatación tendinosa, como en el que a continuación describimos.

#### *Historia clínica número 1:*

María Prats, de 12 años de edad. Sin otros antecedentes patológicos que la poliomielitis y tos ferina a los cuatro años.

La poliomielitis sobrevino al año, extendiéndose los trastornos paralíticos a las dos extremidades inferiores por entero; regresión rápida de las lesiones de la pierna derecha, pero no de la izquierda, en la que precisa colocarle un aparato protésico de sostén que llegue hasta la raíz del miembro y que ha llevado hasta el momento de examinarla.

A la exploración de la extremidad izquierda se aprecia una parálisis completa del cuádriceps y del sartorio, que se hallan grandemente atrofiados, parálisis total de los extensores del pie y de los dedos, así como de los peroneos laterales. Integridad casi total de los músculos posteriores del muslo especialmente del bíceps que se dibuja claramente a la contracción. El tensor de la fascia lata conserva su contractilidad aunque se encuentre algo fibrosado. Gemelos retraídos que colocan el pie en equino varus. Cicatriz al nivel del tendón de Aquiles de una antigua elongación. Pierna en ligera flexión. Paresia y atrofia de gemelos.

Practicado un examen radiográfico nos da el siguiente resultado: Pie en marcada desviación en varus y menos acentuado equinismo. Sub-luxación del astrágalo hacia afuera y prociencia del maleolo peroneal levantado por la presión del astrágalo. Desviación del pie en ligero cavus.

Exploración radiográfica de la rodilla, normal.

1.<sup>a</sup>.—Operación, 29 agosto 1934.

Anestesia general, éter Ombredanne. Incisión de 12 cm. en la cara ánteroexterna del pie y región maleolar externa. Resección modelante de la cabeza del astrágalo, hasta permitir su

encaje en la mortaja tibio-peronea. Resección calcáneo astragalina cuneiforme externa, que hace desaparecer el varus. Sutura perióstico-aponeurótica con tendón de kanguro. Sutura de la cara ántero-externa de la región supracondílea femoral. Osteotomía supracondílea horizontal. Colocación de la rodilla en recurvátum. Sutura de la piel con crin. Vendaje de yeso.

Curso postoperatorio normal. El día 18 de octubre se le retira el yeso.

2.<sup>a</sup> Intervención, 19 de octubre de 1934.

Anestesia general. Ombredanne, éter. Trasplatación tendinosa del bíceps y del tensor de la fascia lata sobre la rótula y tendón del cuádriceps, practicando la sutura con hilo de lino. La desinserción del bíceps que se ha realizado lo más baja posible para que al suturarse a la rótula no obligase a distender el músculo, libertándolo por arriba hasta encontrar el paquete vaso-nervioso del mismo. Sutura de la piel con crin, dejando un pequeño drenaje. Nuevo vendaje de yeso de toda la extremidad.

A los 25 días se le coloca una suela de corcho fijada al vendaje y empieza a levantarse. Sale del hospital el 27 de noviembre, después de haberle recortado el yeso que hasta el 25 de diciembre llevará sólo en forma de bota. Desde que quedó libre del encayolado el muslo y rodilla, sesiones de electroterapia y masaje sobre los músculos trasplantados, los que progresivamente van adaptándose a la nueva función hasta conseguir la extensión de la pierna, que le permite andar con una mínima claudicación y, desde luego, sin el auxilio de aparato ni de bastón. El único defecto de la marcha lo provoca el acortamiento, contra el cual propusimos practicar la técnica de Camera de resección femoral del lado sano, sin que nuestra propuesta fuese aceptada por considerar la familia de la paciente que las ventajas obtenidas llenaban por completo sus aspiraciones.

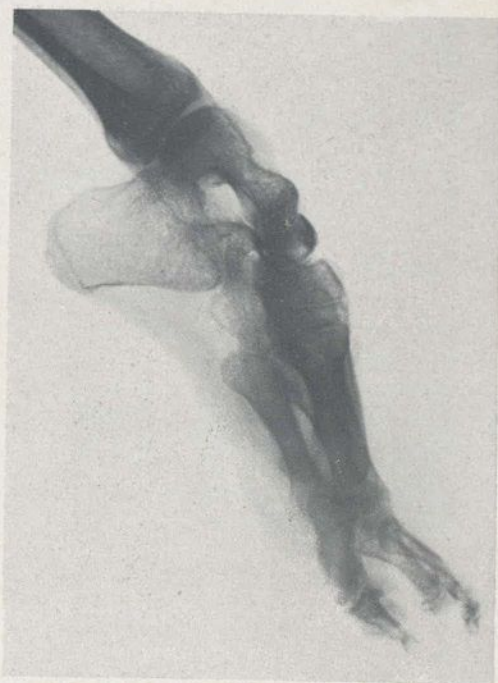Adjuntas publicamos las fotografías demostrativas del caso, antes y consecutivamente a las intervenciones.

#### *Caso número 2:*

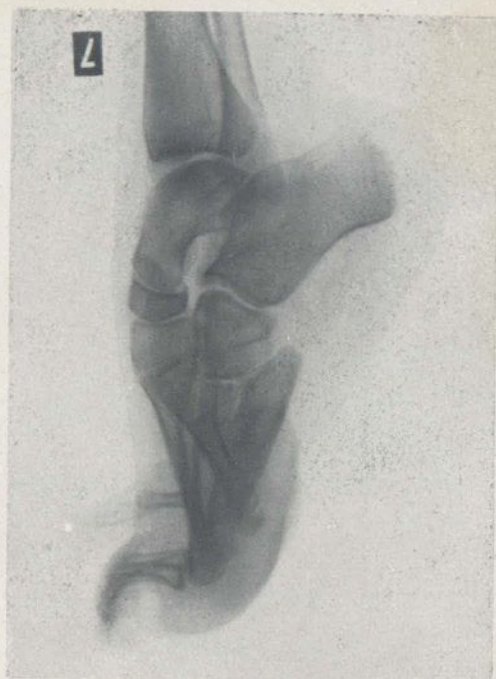José Román, de 8 años, aprendiz. Sin antecedentes patológicos de importancia.

Aproximadamente dos años antes de examinarlo nosotros sufre un ataque de neuraxitis que lo retiene seis meses en cama, afectando pri-





Radiografía n.º 1. - E. B. D.



Radiografía n.º 2. - I. G.



Fig. 1. - M. P. Parálisis infantil de la extremidad inferior izquierda. Imposibilidad de sostenerse sobre la pierna si no se halla apoyada. En esta fotografía se encuentra reclinada contra la pared.

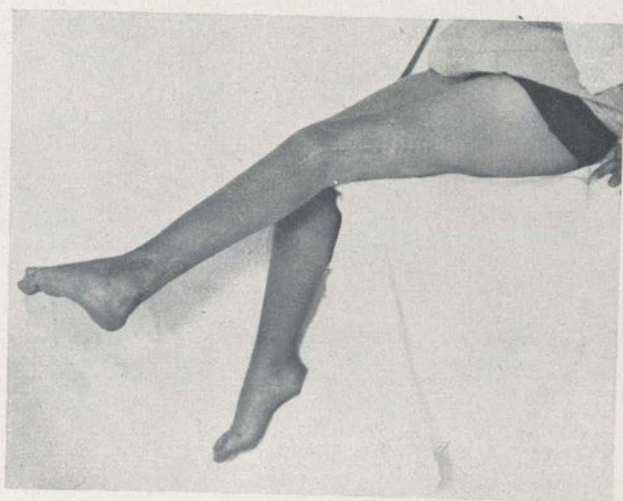

Fig. 2. - M. P. Extensión activa de la pierna después de la trasplatación del bíceps y del tensor de la fascia lata.



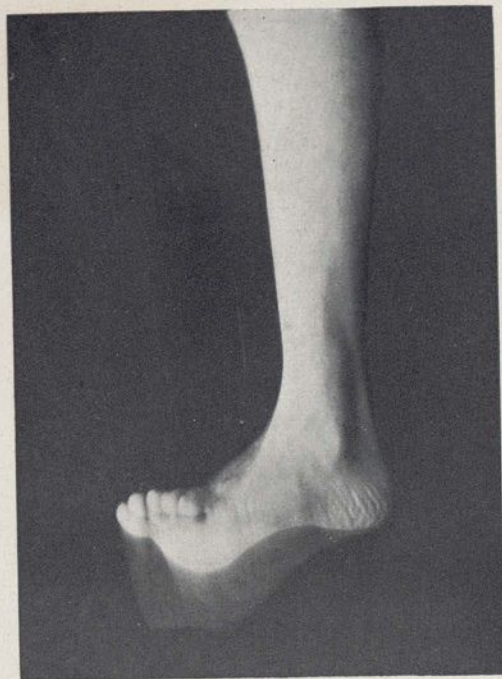


Fig. 3. - J. R. Ampla movilidad que consigue después de operado.

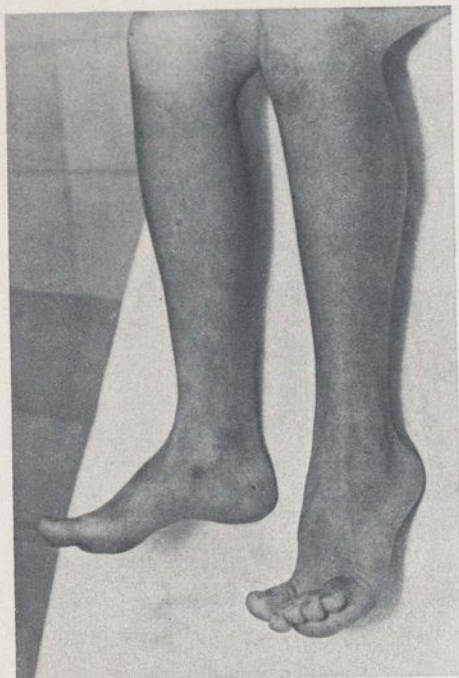

Fig. 4. - A. M. Pie equino y ligeramente en varus, antes de la intervención.

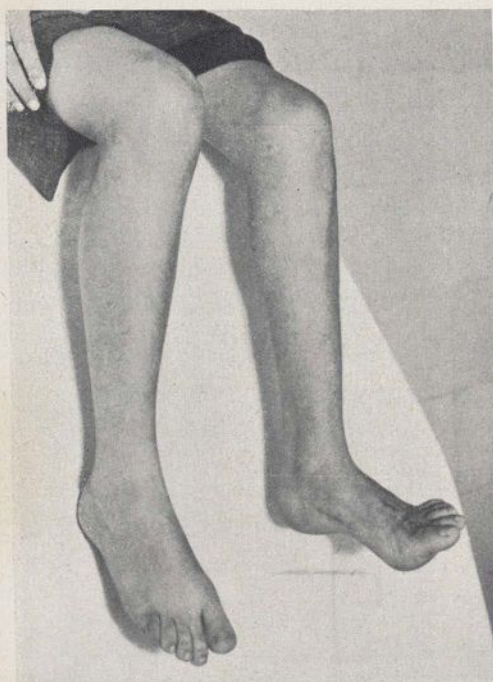

Fig. 5. - A. M. Obsérvese la flexión activa que consigue después de operada.

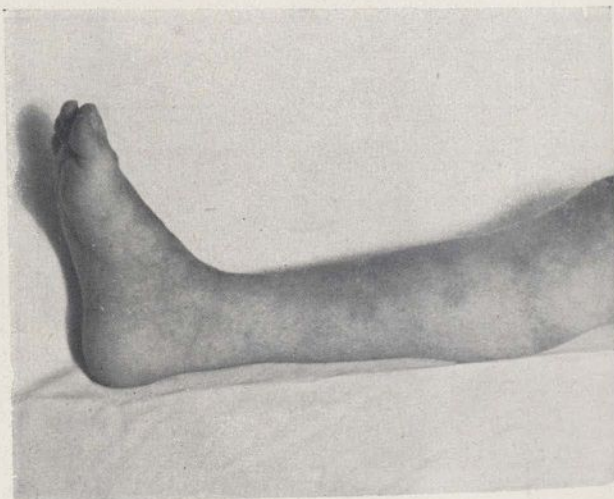

Fig. 8. - R. P. Flexión dorsal que consigue después de operada. El pie equino varus ha desaparecido del todo.



mitivamente las dos extremidades inferiores. Al poder abandonar el lecho, aprecia una gran dificultad en efectuar la flexión del pie izquierdo, cuyos dedos arrastra al caminar. Rápidamente se instituye una posición viciosa en equino irreversible y una marcada supinación del pie. En la extremidad simétrica existe también una lesión residual de mucha menor importancia, traducida por una impotencia para elevar el pie hasta la horizontal hallándose la pierna sin contacto con el suelo.

A la exploración se observa una gran limitación de los movimientos activos y pasivos del pie izquierdo; tanto en la extensión como en la flexión; exceptuando el primer dedo, los restantes se hallan del todo desprovistos de movilidad para la extensión dorsal. Aumento notable de la secreción sudoral en este pie. Retracción marcada del tendón de Aquiles. Al examen eléctrico encontramos: Muslo: reacciones normales en troncos y músculos. Pierna: reacción normal del tibial anterior; el extensor común de los dedos con reacción total de degeneración y los peroneos laterales, reacción de degeneración también total.

En el pie derecho se observa una paresia del extensor común y ligera disminución de la excitabilidad a la galvánica de los peroneos.

Intervención: 9 de enero de 1935.

Anestesia general, éter Ombredanne. Elongación del tendón de Aquiles. Incisión anterior sobre tercio inferior de pierna y superior de pie, encontrando el tibial anterior bien conservado y el extensor común atrofico. Sección del tendón del tibial anterior por debajo del ligamento anular anterior del tarso, dividiéndolo en dos haces. Reunión de todos los tendones del extensor común en uno solo por medio de suturas con hilo de lino. Fijación de los dos haces del tibial anterior alrededor del conjunto de tendones del extensor. Sección del extensor propio del dedo primero, fijando su extremo distal en una cuña para evitar la posterior caída del dedo; sutura del cabo de la porción proximal, al escafoides. Reconstitución del ligamento anular del tarso con dos puntos de catgut y sutura de la piel con crin. Vendaje de yeso correctivo, que lleva colocado treinta días.

Al retirarse el escayolado, masajes y electroterapia que le permiten reaprender el trabajo sin claudicar apenas del lado operado, hasta el extremo de desear que le corriamos el ligero defecto del otro pie.

#### Caso número 3:

Antonia Martínez, de 12 años, sin antecedentes patológicos familiares ni personales que merezcan ser citados.

A los dos años de edad, poliomieltis anterior con período febril que dura más de un mes. Inicialmente parálisis de los extensores y abductores del pie izquierdo, que no le impiden andar, aun que lo hace con dificultad. Desde estos últimos años la dificultad de la deambulación se ha acentuado por la progresión del equinismo. No ha practicado ningún tratamiento postural.

A la exploración, se aprecia parálisis total del tibial anterior, que da como consecuencia un pie equino por retracción del tendón de Aquiles y ligero valgus.

Intervención el 29 de abril de este año.

Anestesia general Ombredanne. Tenotomía del tendón de Aquiles. Tenotomía del flexor común de los dedos. Trasplatación tendinosa del extensor propio del primer dedo sobre la cabeza del primer metatarsiano. Sutura del extensor del segundo dedo a la inserción del extensor del primero, aprovechando el extremo del tendón distal seccionado. Vendaje de yeso.

Curso postoperatorio normal. Al mes se coloca un nuevo vendaje de yeso ambulatorio, que se retira también a los treinta días, desde cuyo momento empieza a efectuarse electroterapia sobre los músculos trasplantados y masajes de toda la extremidad.

La mejoría en la marcha es de las más notables hasta el extremo de haber desaparecido completamente la claudicación. La estática y dinámica del pie en la sustentación y deambulación son completamente normales, como lo acredita el film que se le ha impresionado y, en menor escala, la fotografía adjunta.

#### Caso número 4:

Rosario Pavía, de 5 años. Antecedentes patológicos nulos, descontada la afección que nos ocupa.

A los seis meses de edad Heine-Medin de ambas extremidades inferiores en su totalidad. Parálisis inicial de ambos cuádriceps y de los extensores y abductores de los pies. Ausencia de tratamiento postural. Progresivamente regenera la inervación del cuádriceps izquierdo hasta conseguir la potencia necesaria para la



extensión de la pierna. El cuádriceps derecho conserva una importante paresia, con la imposibilidad de extender la pierna. Deformidad progresiva de los dos pies, más acentuada en el derecho donde las lesiones son más importantes. Consigue deambular sin el auxilio de tutores externos ni de bastones; pero cae con extremada frecuencia.

La exploración manifiesta la pérdida casi total del poder contráctil del cuádriceps derecho y la parálisis del tibial anterior, del extensor común de los dedos y de los peroneos laterales del mismo lado. Pie varus equino reversible, aunque con alguna dificultad. Parálisis del extensor común de los dedos del lado izquierdo.

Operación el 4 de mayo del corriente año.

Anestesia general Ombredanne. Elongación del tendón de Aquiles. Sección del extensor propio del primer dedo —cuya inervación se halla íntegramente conservada—, al nivel de la cabeza del primer metatarsiano. Sutura del extremo proximal de este tendón a la región metafisaria distal del primer metatarsiano, practicando un cercaje del hueso con seda que se fija en el mismo tendón después de haber circundado al metatarsiano. Sutura del extremo distal del extensor seccionado sobre el correspondiente al segundo dedo. Sutura de la piel con crin y vendaje de yeso.

A los dos meses se retira el enyesado, comenzando sesiones de electroterapia y masajes que, progresivamente consiguen una buena flexión dorsal del pie, con lo que la marcha se halla notablemente beneficiada.

Por la edad de la paciente, renunciamos a practicarle la trasplatación del bíceps sobre la rótula, por creer que a los diez años conseguiremos un resultado superior.

Reflexionando sobre las posibilidades del método y la superioridad de los resultados conseguibles, en comparación con los que obtenemos con la práctica de las artrodesis, un primer recelo nos invade: ¿Cómo es posible que una técnica tan de antiguo conocida, que fué ya empleada con éxito por Nicoladoni hace más de cuarenta años, tenga hoy tan poca difusión?

La respuesta, teniendo en cuenta lo que

hemos expuesto al principio de este trabajo, no es difícil. En primer lugar, cabe pensar que la técnica ha caído en desuso por no haber dado de sí lo que de ella se esperaba. ¿Por qué? Considerando que no deben pesar en nosotros los casos deficientes por errores de técnica o por desconocimiento de la misma, debemos hacer mención del motivo más frecuente, o sea, por operar pacientes en los que está mal sentada la indicación.

No hace mucho tiempo tuvimos ocasión de examinar un operado de trasplatación del bíceps por parálisis de cuádriceps, que a los seis o siete años no conseguía extender la pierna ni elevar el pie colgante por encima de la vertical, debido a que el músculo trasplataado carecía en absoluto de poder contráctil; este fracaso no es imputable al procedimiento, sino a haber confiado en la potencia de un músculo gravemente afectado por la misma poliomielitis.

Otra fuente de insucesos la proporcionan las deformidades ósteo-articulares, consecuencia inmediata de la carencia de tratamiento postural desde un principio; la musculatura retráctil y poco elástica de un miembro dejado a su libre evolución, no se adaptará fácilmente al nuevo papel que se le destina. Cuando las posiciones viciosas no son de mucha monta, pero sí irreductibles, precisará corregirlas antes de lanzarse a practicar la trasplatación, pues sin un apoyo correcto no es posible conseguir un rendimiento satisfactorio del músculo activo.

El desconocimiento de alguno de estos principios, junto con otros de técnica de la trasplatación (elección del músculo que debe actuar, tensión apropiada del mismo, camino que se hace seguir, manera de implantarlo en el músculo paralítico, material de sutura empleado, etc.), son otros



tantos motivos de fracaso o de resultado incompleto que pueden ser eliminados con un perfecto conocimiento de los principios de la técnica de las trasplantaciones tendinosas y en cuyos detalles no podemos entrar ahora. Una consideración si que nos precisa hacer desde este momento y es la parte preponderante que toma el tratamiento postoperatorio a base de corrientes eléctricas, masajes y gimnasia, para conseguir equilibrar la potencia del músculo trasplantado a la nueva misión que le está confiada. Por las facilidades que a dicha adaptación muestran los organismos jóvenes, en especial alrededor de los diez o doce años, es por lo que se acepta esta edad como la más a propósito para efectuar la intervención, aunque en algunos casos consideraciones de otra índole pueden justificar la operación en época más precoz. Tal es nuestro 4.º, en el que la ausencia de cura postural amenazaba con deformar el sistema óseo del pie, por lo que practicamos escuetamente lo preciso para evitarlo, dejando para momento más oportuno la práctica de la trasplantación del bíceps, que una mejor estática del pie, puede hacer innecesaria, por poco que progrese la regeneración del cuadríceps.

De todo lo anteriormente expuesto se desprende la importancia del tratamiento postural, que en la mayoría de casos permite regeneraciones insospechadas y en los más deplorables, pone el miembro afecto en las mejores condiciones estáticas, hasta el punto de hacerse del todo innecesarias las intervenciones correctrices osteoarticulares, pudiendo en cambio echar mano del amplio recurso de los trasplantes tendinosos, que combinados con otras técnicas auxiliares como la artrorisis y el acortamiento del miembro sano para equilibrarlo con el patológico, permite luchar con-

tra el pesimismo que reinaba en este capítulo de la patología con la convicción de que, salvo en rarísimas excepciones de parálisis totales de ambas extremidades inferiores, nos será factible restituir a su actividad social un sinnúmero de pacientes que el desconocimiento de estas verdades convertiría en grandes inválidos y que dieron lugar al trágico renombre de la parálisis infantil.

## RESUM

*Estudia l'autor el tractament de la paràlisi post-polimielítica infantil, mitjançant les trasplantacions tendinoses. Expos els resultats obtinguts en 4 casos en els quals el tractament postural obtingué regeneracions insospitades o almenys la col·locació del membre en una bona posició estàtica, fent innecessàries les intervencions correctores osteoarticulares.*

## RESUME

*L'auteur s'occupe du traitement des paralysies après polyomyélite des enfants au moyen de transplantations des tendons. Il expose les résultats obtenus en 4 cas dans lesquels avec le traitement de transplantation furent atteintes: soit des régénérations imprévues, soit, au moins, la collocation du membre dans une bonne position statique rendant innécessaire des interventions correctives ostéo-articulaires.*

## SUMMARY

*The author comments upon the treatment of the paralysis after children's polyoelitis by means of tendinous transplantation. He exposes the results obtained in 4 cases in which the transplanting treatment produced unexpected regenerations or in which at least the setting of the member into a good statical position made superfluous corrective interventions on bones and joints.*

## RIASSUNTO

*L'autore studia il trattamento della paralisi dopo poliomieltis infantile, per mezzo di trapiantamenti dei tendini. Espone i risultati ottenuti in 4 casi nei quali il trattamento di trapiantamento ottenne rigenerazioni impreviste o per lo meno la collocazione del membro fece inutili le intervencioni correttive osteo-articolari.*

## ZUSAMMENFASSUNG

*Der Verfasser beschäftigt sich mit der Behandlung der Lähmungen nach Polyomyelitis der Kinder mittels Sehentransplantationen. Er legt die Ergebnisse dar, welche er in 4 Fällen erzielt hat, in denen durch die Transplantationsbehandlung unerwartete Regenerationen eintreten oder in denen zum mindesten durch die Verbringung des Gliedes in eine gute statische Lage korrigierende Eingriffe an Knochen und Gelenken unnötig wurden.*