

Trabajo del Servicio de Dermatología del Hospital de la Sta. Cruz y S. Pablo de Barcelona
a cargo del **Dr. Noguer Moré.**

La esporotricosis dermato-micosis frecuente en Cataluña. Nuevo tratamiento por la radioterapia

por los doctores

S. Noguer Moré

Jefe del Servicio

y

J. Dausá

Radiólogo del Hospital Provincial de Gerona.

La frecuencia de la esporotricosis en nuestra región, su confusión corriente con algunas formas de piodermatitis, de sífilis o bacilo-tuberculosis, nos obliga corrientemente a intervenir no tan sólo para aclarar dudas diagnósticas, sino también para razonar las causas de los fracasos observados a pesar del empleo de los medios terapéuticos considerados como específicos en el tratamiento general de las micosis.

Por esta razón tan lógica los autores han sido conducidos a la busca de otros medios terapéuticos cual la Radioterapia, que permitieran resolver estos casos de micosis en los cuales la medicación yódica por mecanismos que intentaremos razonar luego, no actúan en sentido resolutivo.

Hasta la fecha llevamos curados por la Radioterapia cuatro casos de esporotricosis con fracaso casi absoluto a la medicación yódica. Dos meses de tratamiento intensivo sin interrupción con 6 y 8 gramos de yoduro potásico, inyecciones venosas de yoduro sódico y de compuestos de

yodo orgánico a dosis elevadas sin resultado, justifican nuestra creencia de "fracaso a la medicación yódica", a pesar de una ligera remisión observada al principio.

Paralelamente hemos tratado con el mismo procedimiento dos casos de esporotricosis vírgenes de todo tratamiento específico, habiendo observado resultados igualmente satisfactorios.

Historias clínicas.

El examen clínico de los enfermos, que reproducimos en las fotografías adjuntas, corresponde a dos de las formas clínicas más a menudo vividas en la práctica.

Primer caso: Yodo y radioterapia.—Esporitricosis vegetantes con abscesos múltiples (figura 1.^a). J. Llobera, de veintidós años, natural de Llagostera (Gerona). Hace un año y medio sufrió un traumatismo en la pierna izquierda, del cual fué curado por su médico, señor Font, de Llagostera.

Seis o siete meses después, aparición en la parte externa del tobillo, por debajo de la ci-

catriz antigua, de mamelones carnosos, sangrantes, de bordes bien delimitados, en los cuales es posible descubrir numerosos gomas dérmicas, con micro-abscesos que segregan un líquido verdoso, no purulento. Este proceso se ha extendido por la parte posterior e interna del pie, en donde forma una extensa placa vegetante, con zonas de edema, abscesos antracoides, orificios fistulosos, de una característica coloración violácea.

En el mes de octubre, después de ingresar el enfermo en el Hospital Militar de Barcelona, se procedió a cauterizar la lesión al termocauterio; recidivando al cabo de pocos días.

El 24 de julio de 1930, me fué recomendado por el Dr. FONT, de Llagostera. Diagnosticado de probable micosis, se le aplicó un intenso tratamiento yodurado a razón de 5 a 6 gramos de yoduro potásico diario durante dieciocho días. En un principio la lesión mejoró, pero las molestias gástricas que se presentaron nos obligaron a administrarle yoduro sódico venoso, a razón de 2 gramos diarios; aparecen signos de yodismo y es substituído por la Neoriódine, 10 c. c. cada día durante tres semanas. La mejoría del principio se estaciona. Creído interesante el caso, se hizo un cultivo de pus extraído de la lesión, y vimos que era producida por el Sporotricum Shenky. (Fig. 3).

La radiografía de la pierna demostró la integridad absoluta de la superficie ósea. (Fig. 4). WASSERMANN, negativo.

En vista del fracaso de la medicación yódica, se practicó Radioterapia.

La mejoría rápida se notó en cuanto comenzaron las primeras sesiones.

Dosis empleadas: 1/3 H E D con 2 M.A. 120 Kw. y filtros de 3 mm. Al.; en este caso y contra toda nuestra costumbre utilizamos 3 mm. Al. como filtro, por tratarse de una lesión muy infiltrada. 3 sesiones, en total, espaciadas cada una por 4 días.

Curación al 12º día de la última sesión.

Segundo caso: Radioterapia únicamente.—Esporotricosis localizada, forma gomosa, infantil.

Catalina Vidal, catorce años, natural de Estanyol (Gerona).

Antecedentes hereditarios y familiares: Padre y madre viven sanos. Tuvo una hermana, que dicen, padeció la misma enfermedad que rese-

ñamos, de una complicación de la cual murió (tos, bronquitis, expectoración).

Antecedentes personales: Se presenta en septiembre de 1930 a nuestra consulta, con unos gomas abiertos en la pierna derecha y una adenopatía cervical supurada. Algunos de dichos gomas ulcerados tienen el diámetro de una pieza de cinco pesetas. Segregan un pus viscoso. Pesa 43 kgrs. El estado de la enferma es muy precario. La reacción de WASSERMANN verificada a primeros de octubre, resulta negativa. A pesar de este resultado y toda vez que la enferma presentaba algunos síntomas de hereditarios (paladar ojival, dientes mal conformados, etcétera), le inyectamos una serie de acetilsan infantil sin resultados apreciables.

A los pocos días, sospechando la esporotricosis practicamos un frotis, encontrando formas oblongas de Sporotricum, y en el cultivo el Sporotricum Gougeroti (fig. 3).

Como las lesiones permanecían estacionarias, probamos de tratarla por la radioterapia a pequeñas dosis: 1/6 H E D cada semana. Casi todas las lesiones se cicatrizaron entre la 4.^a y la 5.^a sesión. Quedaron uno o dos gomas, no del todo curados, de los cuales practicamos la biopsia y el cultivo.

Resumiendo la parte clínica, vemos que lo que resalta en el primer caso es: 1.º *el polimorfismo de las lesiones*, al lado de elementos vegetantes, otros antracoides, gomoides y tuberculoideos; 2.º, *el polimorfismo de evolución* al lado de elementos curados, otros en evolución, y 3.º, *el polimorfismo de asociación*, junto con lesiones dérmicas, otras gomosas profundas.

Como consecuencia práctica deducimos: Que siempre que veamos una lesión con este polimorfismo, que simule la sífilis fomosa, o una piódermitis, la tuberculosis o una supuración subaguda o crónica, hemos de pensar en la esporotricosis.

Refiriéndonos al 2.º caso, hemos de remarcar la existencia del *chancro de inoculación* en el primer goma que apareció en la pierna y consecutivamente la *cadena*

de *linfangitis gomosa, ascendente* característica (Figuras 5 y 6), con un conjunto de gomas en diversos períodos de evolución escalonados en el trayecto de los linfáticos, con ganglios supurados y fríos.

La adenopatía cervical no se ha de interpretar como un proceso de autoinoculación directa, sino como una siembra del sporotricium, propagada al ganglio por vía sanguínea.

Diagnóstico: Con referencia al diagnóstico clínico, ya hemos resumido las características más importantes de las formas descritas, únicas que comentamos en esta nota, por ser al mismo tiempo las más frecuentes.

La confusión con la tuberculosis, la sífilis o el ectima, el eritema indurado de BAZIN y aún con la forunculosis, es posible. Por eso se impone el *diagnóstico bacteriológico*; se siembra sobre el medio de SABORAUD, un poco de secreción después del raspado del borde de la lesión, cerca del ángulo que forma la gelosa glucosada con el vidrio. Desde el tercer día el examen directo del tubo al microscopio, revela ya la existencia de filamentos micelianos que se desarrollan poco a poco, hasta dar los cultivos que vemos reproducidos en la fotografía (núm. 3).

Examen directo: El examen directo es bastante difícil. Pero en las formas jóvenes toma el Gram y entonces son visibles granulaciones y formas oblongas.

La figura da idea exacta de cómo son los esporotricos.

Figura 7 Sporotricium: Examen directo. Coloración Dominici, ocular 8, objetivo de inmersión 1,15.

Entre los polinucleares, macrófagos, restos celulares, se ven perfectamente formas oblongas de sporotricium, muy nume-

rosas, claras, granulosas, rodeadas de una aureola transparente característica.

Anatomía patológica: Desde un principio hemos de insistir en que en todos los procesos nodulares pseudotuberculosos, no existe, como ciertos autores han querido asegurar, una especificidad anatómica. Y esta afirmación es lógica, ya que evolucionando lentamente el proceso micótico, podrá fácilmente reproducir toda la histología de la inflamación crónica. Será, pues, posible encontrar en él todos los estados intermedios entre el tejido que comienza a reaccionar y el de los infiltrados adultos, vascularitis, arteritis, flebitis, capilaritis, reacciones foliculares y gigante-celulares, etcétera.

En cambio, es posible señalar una fórmula especial adaptable a todos los grupos de micosis, la cual podremos leerla en la siguiente micro, núm. 8.

En el nódulo esporotricótico debemos distinguir:

1.º Una zona central, *supurativa*, formada por elementos de supuración polinucleares, macrófagos. 2.º Una zona media *tuberculoide*, formada por elementos epitelioides agrupados alrededor de células gigantes. 3.º Una zona periférica *sifiloide* de inflamación subaguda, con perivascularitis con reacción conjuntiva y mononuclear con plasmacitos.

Es difícil encontrar micelios ramificados o esporíferos. Como hemos visto, al examen directo sólo encontramos formas oblongas "en navette".

Tratamiento. Discusión

No es nuevo decir que la medicación yódica fracasa a menudo en aquellas formas inveteradas de micosis, especialmente cuando el proceso inicial ha sido envuelto por un conglomerado exofítico con infiltración y esclerosis profunda. Es un punto

hoy día perfectamente comprensible. Tanto las vegetaciones como los infiltrados tumorales no serían siempre originados por la acción directa del parásito sobre los tejidos por él invadidos, sino que éstos serían en muchas ocasiones la resultante de reacciones tisulares inespecíficas que infiltran y vegetan independientemente del agente parasitario que ha permitido su desarrollo.

La reacción vegetante ha de considerarse por consiguiente como un epifenómeno cuya resolución no será ya posible más que con la ayuda de los métodos de destrucción corrientemente empleados en el tratamiento de los "euteliomas". *La reacción hiperplásica* infiltrante y esclerosa, tampoco sería debida a la acción directa del parásito; una vez constituida aísla el foco morbosos dificultando en virtud de la angioesclerosis progresiva, el aporte de la medicación específica favoreciendo además la progresión de los piógenos que dominan la evolución de la mayoría de procesos vegetantes.

Las dificultades surgidas durante el tratamiento de estos casos rebeldes de micosis, nos orientaron hacia el empleo del método japonés de SHIOTA, con una variante a nuestro entender muy interesante, cual es la del empleo exclusivo del tratamiento físico sin asociarlo, como de consuno, al tratamiento general yodoyodurado.

¿Cómo explicarse el efecto curativo ejercido por la radioterapia?

Es sabido que las radiaciones que penetran en el interior del protoplasma y del núcleo de las células vivas son capaces a determinadas dosis de modificar su composición química, alterar su nutrición, suprimir o suspender su multiplicación y también provocar su degeneración o muer-

te. Aunque, sea dicho de paso, no estará por demás recordar que las células de los diversos tejidos ofrecen una radiosensibilidad sumamente variable, hasta el punto de que la dosis mortal para unos elementos es sumamente tolerable para otros; esto a pesar de la constante física de que las células son tanto más radiosensibles cuanto mayor sea su actividad metabólica y cuanto más próxima su división.

Es admitido que la actividad de las radiaciones depende de su poder penetrante y destructivo sobre las células, especialmente aquellas de revestimiento epitelial cuya destrucción comporta una renovación de los elementos celulares incluidos en la intimidad de las depresiones glandulares y de sus ramificaciones más profundas. Sería precisamente en virtud de este doble mecanismo destructivo y regenerador que actuaría la radioterapia. Esto sin detenernos en las influencias ejercidas sobre los cuerpos metabolizables, cuya digestión regulada dificultaría el crecimiento celular. Durante esta digestión, "metabolismo de oxidación", los iones libres del yodo aumentarían la "fracción mineral cutánea" ejerciendo una potente acción bactericida.

No se crea, sin embargo, después de las antedichas consideraciones y de la reseña de nuestros casos, que opinamos que debe sustituirse el tratamiento específico de las micosis por la radioterapia: muy al contrario, creemos indispensable, y este anterior apartado lo corrobora, la asociación de ambos tratamientos en todos los casos, pues es sabido que las radiaciones secundarias nacidas durante el choque de los electrones radioactivos con las partículas metálicas del yodo contenidas en el seno de los tejidos, aumentan notablemente su eficacia. Por otra parte, la inespecificidad del método la hemos demostrado "in vitro", irradiando con idénticas condiciones

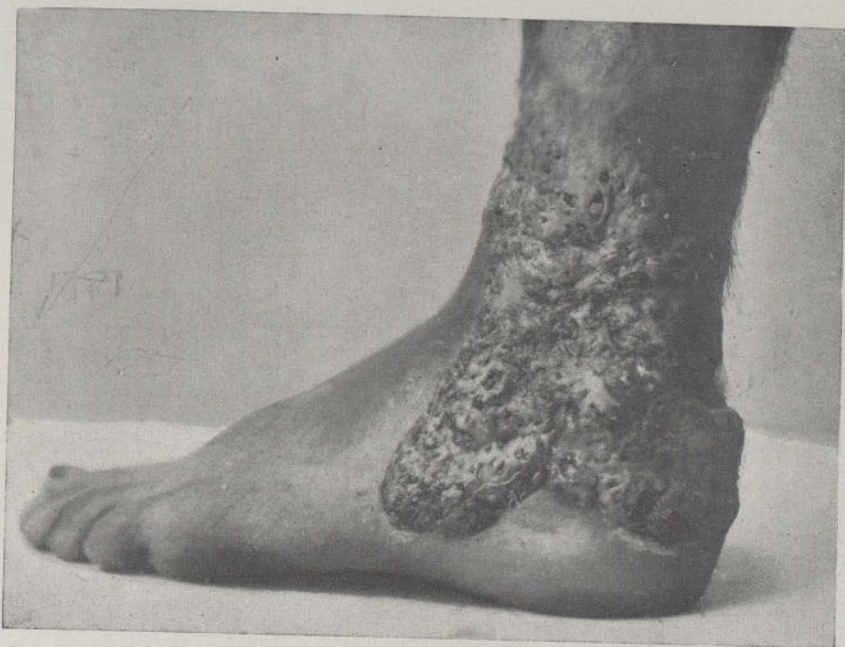

Figura 1
Esporitricosis vegetante con abscesos múltiples.

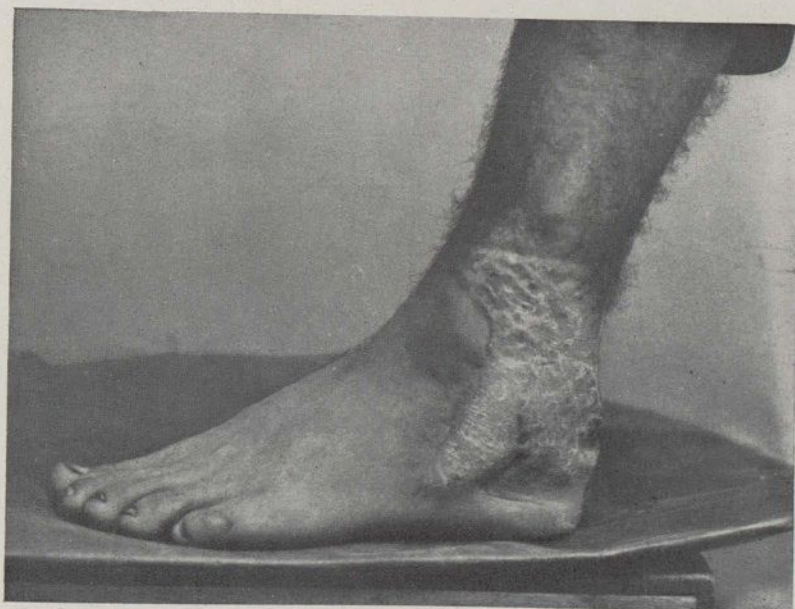


Figura 2
Curación por la Roentgenerapia.

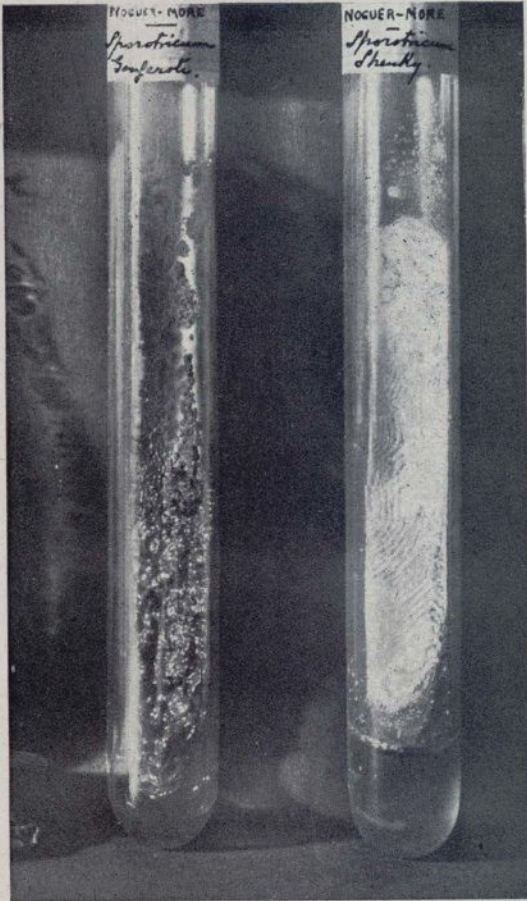


Figura 5

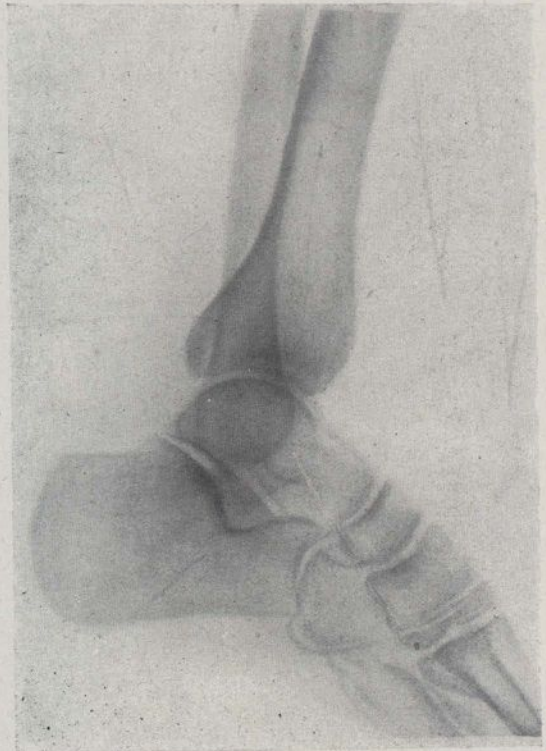


Figura 4

Esporitricosis. Integridad de las superficies óseas.

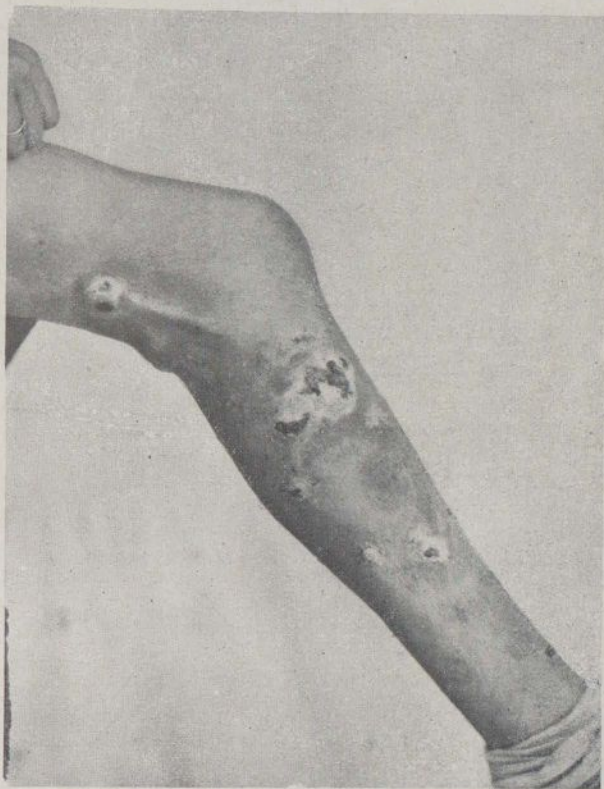

Figura 5. - Esporotricosis localizada, gomosa, forma linfagítica.

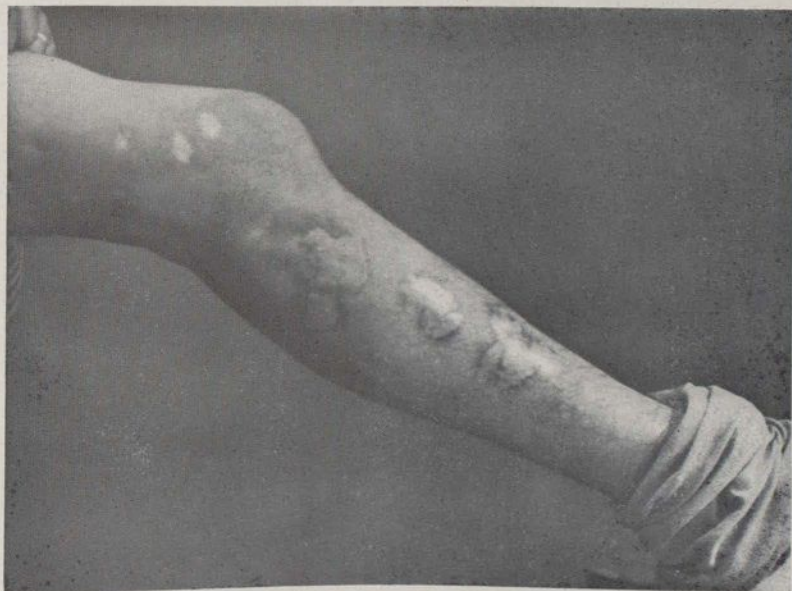

Figura 6. - Curación por la Roentgenerapia.

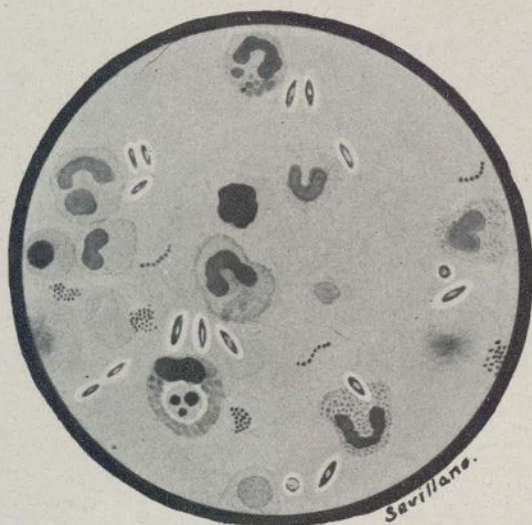

Figura 7

Examen directo de un frotis de un goma esporotricósica. Formas oblongas de esporotricos, claros y granulados, rodeados de una areola transparente.

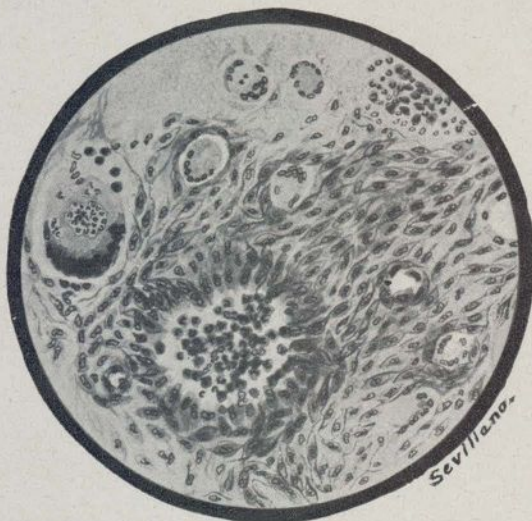

Figura 8

Histopatología de un nódulo esporotricósico:

- 1.º Zona central **supurativa** (polinucleares macrófagos).
- 2.º • media **tuberculoide** (cel. epiteloideas y gigante).
- 3.º • periférica **sífiloide** (infl. subaguda, perivascularitis, reacción conjuntiva y vascular).

que el organismo humano, tubos de cultivo con sporotricum en plena actividad, sin haber conseguido destruir ni atenuar la actividad reproductora del hongo. Pero sí que debemos considerar estos hechos de una elocuencia extraordinaria para dejar sentado que en el curso anatomo-evolutivo de los procesos específicos (tanto en las micosis como en la sífilis y bacilotuberculosis) concurren una serie de circunstancias cuyo desconocimiento desorienta a menudo, conduciendo por derroteros que sólo la observación serena y la investigación perseverante permiten dilucidar.

RESUM

Descriu l'autor la freqüència de l'esperotricosis a Catalunya, i en detalla els caràcters clínics després d'exposar uns casos per ell observats. Fa una crítica del tractament a què han de sotmetre's aquests malalts, i sense negar el valor del tractament específic, creu que s'obtenen grans avantatges associant-lo a la radioteràpia. Aquesta actuaria en virtut del seu doble mecanisme de destructor i regenerador, això sense tenir en compte la influència exercida damunt

dels cosos metabolitzables, quina digestió regularitzada dificultaria el creixement celular.

RÉSUMÉ

L'auteur décrit la fréquence de la sporotrichose à Catalogne et il donne en détail les caractéristiques cliniques après avoir exposé quelques cas observés par lui-même. Il fait une critique du traitement auquel ces malades doivent se soumettre; sans nier la valeur du traitement spécifique il croit qu'on obtient des grands avantages en association avec la radiothérapie. Celle-ci agira en vertu de son double mécanisme de destructeur et de régénérateur, sans tenir en compte l'influence exercée sur les corps métabolisables dont la digestion regularisée rend difficile la croissance cellulaire.

SUMMARY

The author states that sporotrichosis is very frequent in Catalonia. He points out the clinical characteristics and describes some cases he had occasion to observe. He gives a critical study of the treatment suitable for these patients and although he does not detract from the value of the specific treatment, he thinks that it is very would actuate in its double capacity of destroyer and regenerator, without taking into account its influence on the metabolizable bodies, whose regularised digestion would make cellular difficult.