

ARS MEDICA

NOVIEMBRE 1931

AÑO VII — NÚM. 75

LA CLÍNICA Y LOS MODERNOS MEDIOS RADIOGRÁFICOS DE EXPLORACIÓN EN NEUROLOGÍA (1)

por el doctor

L. BARRAQUER FERRÉ

Jefe del Servicio de Neuropatología del Hospital de la Santa Cruz y San Pablo

La clínica, nuestro primero y principal elemento orientador en medicina, se ve cada día más auxiliada, por el muchas veces eficaz control de los medios físicos

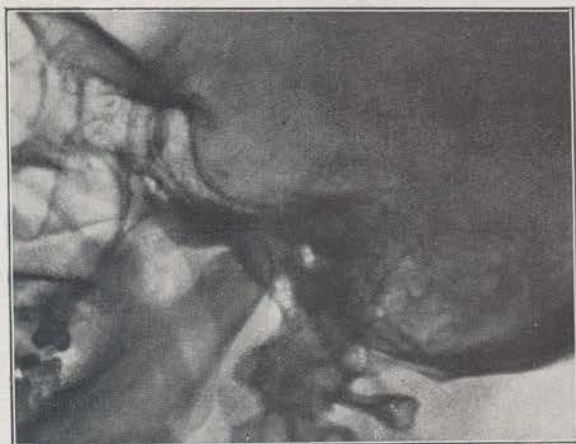

Fig. 1

Neoplasia intrasillar (Radio. Dr. TORRES CARRERAS).

auxiliares de exploración. Nos referimos en el presente trabajo al empleo de los Rayos X con artificio, en neuropatología central orgánica. No es nuestro objeto repetir los distintos ingeniosos métodos de la citada exploración, sino mentar su valor, su interpretación exacta, su oportunidad y las consideraciones clínico-experimentales resultados de la práctica indispensables para la exacta valorización de los hechos tanto de exploración radiográfica como de la clínica.

Los modernos métodos de exploración de Sicard, Bingel, Dandy, Moniz, etc., son preciosos auxilios que nos han venido a demostrar la insuficiencia de la clínica aislada en algunas ocasiones. Pero conviene no desvirtuar las cosas y no salirnos siempre de la fría y serena realidad, dentro de la cual debemos los médicos procurar a todo trance no desviarnos.

La radiografía simple era un medio útil en todos

aquellos casos de patología ósea (inflamatoria, traumática o tumoral) y en los accidentes de cuerpos extraños opacos a los rayos X. (F. 1, 2, 3, 4, 5, 6, 7 y 8).

Hoy, mediante los nuevos procedimientos de técnica con artificio, como la aerografía de Dandy, la ventriculografía de Bingel, la arteriografía cerebral de Moniz, gracias a la opacidad vascular proporcionada por la inyección en la carótida de una solución de yoduro de sodio, y el método de Sicard para la exploración del canal raquídeo por medio de la travesía de una solución opaca e inocua como el lipiodol o la yodipina, po-

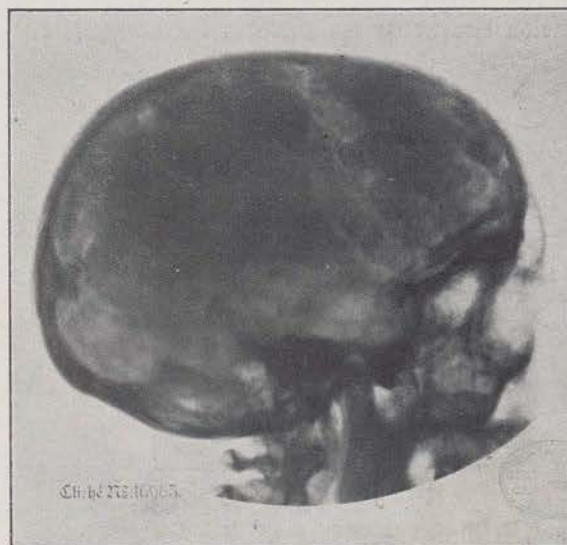

Fig. 2

Sarcoma (Radio. Dres. COMAS y PRIÓ, Serv. Hosp. de la Sta. Cruz y San Pablo).

demostramos descubrir lesiones que por su localización y por su naturaleza no eran asequibles a nuestros medios de exploración.

(1) Conferencia en la Academia de Medicina de Barcelona el día 5 de octubre de 1931.

Veamos cuáles son las interpretaciones que debemos dar a las distintas imágenes que se obtienen, acompañando radiografías y esquemas para procurar hacer gráfico y sencillo el objetivo de nuestro tema.

Pero como dice FORESTIER, mediante la radiografía

y otros de neuralgia crónica, no son otra cosa que casos de compresiones intrarraquídeas ignoradas. Pero no debemos admitir que escape al neurólogo una neuralgia simple crónica sin llamar la atención de éste.

Claro está, que cuando el examen clínico resulta os-

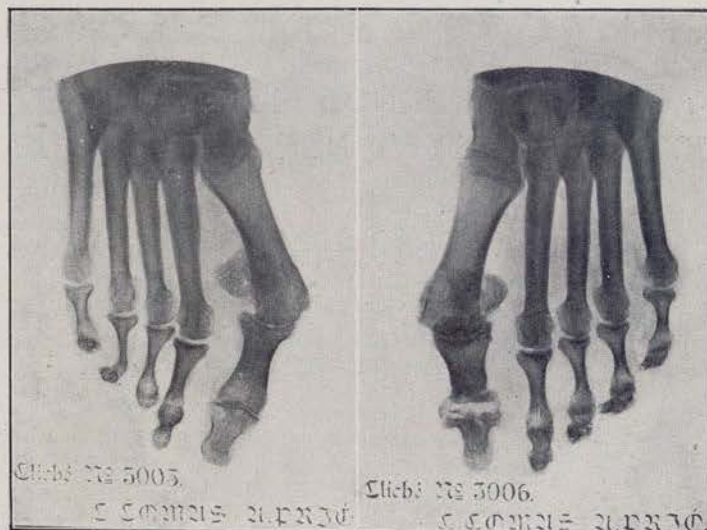


Fig. 3

Rarefacción ósea en las tabes (Radio. Drs. COMAS y PRIÓ).

simple escapaban aquellos procesos precisamente cuyo diagnóstico exacto era más importante, los que reclaman la cirugía. Ciertamente, es de interés práctico extraordinario poder hacer el diagnóstico precoz de la localización exacta de los tumores intrarraquídeos por

curo y el estudio del líquido céfalo-raquídeo, aumento de albúmina, disociación albuminocitológica de Sicard y Froin, coagulación en masa del líquido o síndrome de Froin, etc., será recomendable la investigación del lipiodol de Sicard.

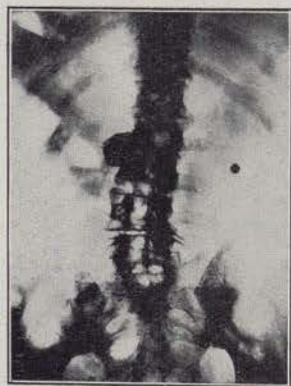


Fig. 4

Escoliosis y exóstosis (Radio. Dr. L. CARRASCO).

ser muchas veces benignos y extirpables. La prueba del lipiodol de Sicard es el más objetivo medio de diagnóstico exacto que completa los demás medios de exploración en la patología compresiva medular, como la prueba manométrica de la cavidad subaracnoidea de Queckenstedt y la investigación bioquímica del líquido céfalo-raquídeo.

Y también es de confesar que algunos enfermos calificados de paraplejía de origen ignorado, de mielitis,

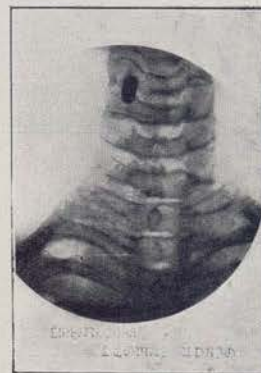


Fig. 5

Proyectil raquis cervical (Radio. Drs. COMAS y PRIÓ).

Ahora bien, caeríamos en error de inexperiencia si aceptáramos como regla fija que todas las paraplejías espásticas espinales sean tributarias de un síndrome compresivo tumoral.

Insisto repitiendo y aceptando de una vez ya las nuevas conquistas del Roentgen diagnóstico y que cuantos tumores medulares habrán quedado sin ser diagnosticados quedando abandonados terapéuticamente bajo el apellido obscuro de una mielitis degenerativa.

Aceptado esto, como principio hoy primordial, deseamos insistir también en que no todas las paraplejías del adulto sobrevenidas con el cuadro sintomático siguiente: comienzo incipiente y lento, disminución de fuerza de las piernas, más o menos lenta y progresiva, reflejos tendinosos exaltados, reflejo cutáneo plantar pato-

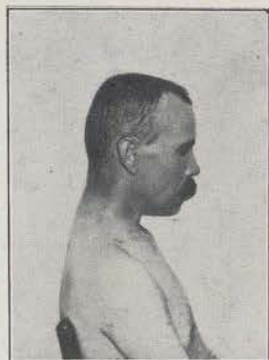

Fig. 6
Posición post-traumática, luxación cervical.

lógico y ligeros hormigueos en las piernas en algunos, son debidos a tumores medulares. En estos enfermos, en un período más avanzado aparece la paraplejía mayor y con trastornos de esfínteres.

La diferenciación la hace la ausencia de una limitación neta del límite de trastornos sensitivos que hagan sospechar al clínico una localización precisa tumoral a un nivel de 1 a 2 segmentos más arriba del límite del trastorno sensitivo recordando la ley de Scherrington según la cual cada zona cutánea está inervada por dos o tres segmentos dorsales vecinos.



Fig. 7
Comprobación radiográfica luxación 5.ª vert. cervical.
(Radio. Dr. TORRES CARRERAS).

Este cuadro, repito, es a menudo observado en clínica neurológica en enfermos no póticos ni tumorales, y algunos de ellos hoy se atribuyen a ciencia cierta ocasionados por un tumor compresivo medular.

Pues bien, existe un cierto número y no exiguo de paraplejías espásticas espinales cuya anatomía patológica nos demuestra lesiones de los cordones anterolaterales, lesiones de tipo escleroso degenerativo, que

no son otra cosa que mielitis tóxico-infectivas deuteropáticas o secundarias muchas veces a infecciones habidas, que por su oscura o poco manifiesta sintomatología, han pasado inadvertidas o indagnosticadas en su primera localización o punto de partida, como infecciones agudas, mastitis, pielonefritis, cistitis, colecistitis, enterocolitis, piórrea, septicemias, etc.

No hay que decir que en estas mielopatías, la prueba yodada a la pantalla de exploración de raquis es negativa.

Para mí tiene clínicamente gran valor diagnóstico la presencia de un período de algias radicales persistentes, signo de gran valor, el cual no dejará inadvertido el clínico.

Como se ha dicho ya en diversas publicaciones y últimamente por FORESTIER, siguiendo la escuela de SICARD, toda algia rebelde debe poner al médico en guardia al supuesto de un tumor medular.

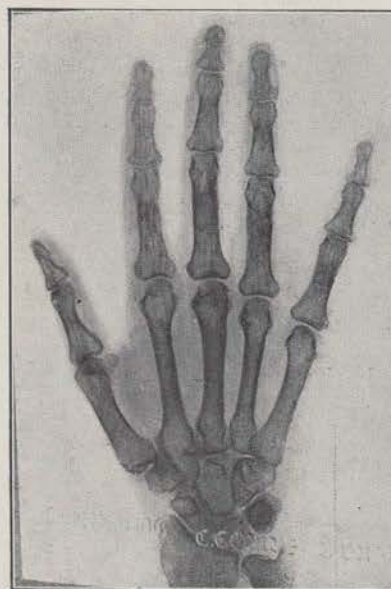

Fig. 8
Rarefacción ósea, trofoedema crónico de Miege
(Radio. Dr. COMAS y PRIÓ).

Pero lo que verdaderamente da inmenso valor, valor decisivo, casi absoluto prácticamente, es la dualidad sintomática del síntoma algico, sobre todo si es netamente radicular y ligero esbozo de suprarreflexividad tendinosa o reflejos cutáneos patológicos. (Figs. 9, 10, 11, 12, 13, 14, 15, 16 y 17).

Otro precioso servicio nos presta la prueba de Sicard en el diagnóstico de la espina bífida con tumor extra-raquis comprobando la diferenciación del simple quiste, del meningocele y en ocasiones, puede del meningo-mielocelo.

Un ejemplo elocuente es el caso de las figuras 18, 19 y 20, enfermo del servicio hospitalario del doctor OLIVÉ GUMÁ (véase la travesía de la yodipina al meningocele).

El enfermo presentaba un síndrome parapléjico con-

comitante a la deformidad de raquis de cuyo síndrome está después de operado restableciéndose.

La radiografía simple es capaz de enseñarnos la frecuencia de espinas bífidas ocultas (figs. 21, 22, 23 y 24). Existe un número considerable de enfermos de trastornos de esta anomalía espinal. No solamente es

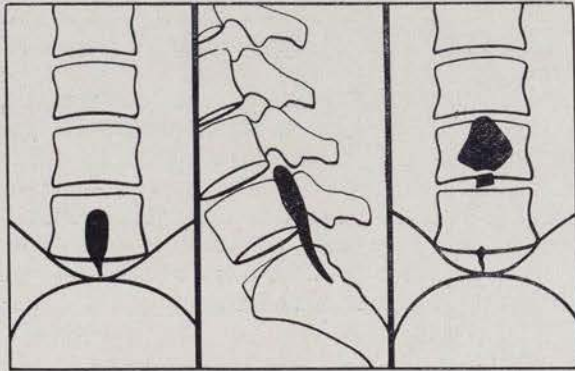


Fig. 9

Esquemas de la imagen del lipíodol descendente en depósito en estado normal en el fondo de saco lumbosaco. 1. En posición sentada o de pie. 2. En decúbito lateral, y 3. En decúbito prono.

la frecuente incontinencia de orina aparejada a la espina bífida oculta, sino otros síntomas de insuficiencia trófica medular atribuible a la mala conformación de la espina bífida oculta. Obsérvanse trastornos tróficos plantares y deformidades paralíticas con trastornos estésicos propios de esta enfermedad congénita, sin que aparentemente se observe la más pequeña anomalía del raquis a la simple inspección ni a la palpación.

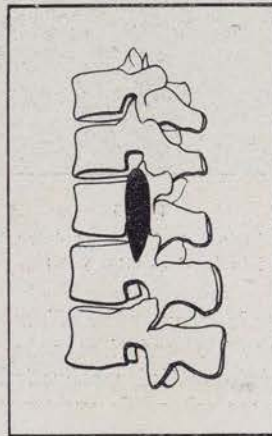


Fig. 10

Esquema de la travesía normal, prueba de Sicard.

El tratamiento óptimo para la incontinencia funcional de orina, aun en las anomalías extensivas al esqueleto raquídeo, consiste en el método epidural modificador. Con él hemos obtenido un 70 por 100 de beneficios.

La intervención sobre la espina bífida oculta, está indicada siempre que hay trastornos tróficos a distancia, y también lo está en aquellos en que el único tras-

torno es la incontinencia de orina y en los cuales el tratamiento epidural no nos ha dado el resultado apetecido, por ser seguramente la espina bífida en aquellos casos, complicada con bridas.

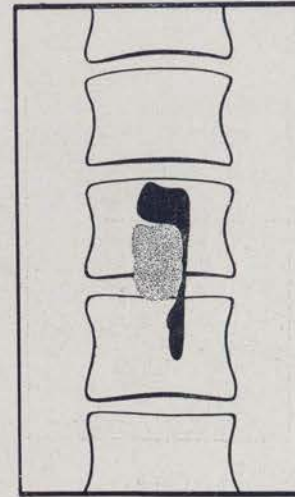


Fig. 11

Esquema bloqueo parcial.

Algunas veces en el curso de la práctica se ofrece hacer el diagnóstico diferencial entre un tumor cerebral de *síndrome sordo* y una meningitis de evolución tórpida.

Hay varias pequeñas condiciones individuales que hacen indicar la orientación del clínico en uno de los

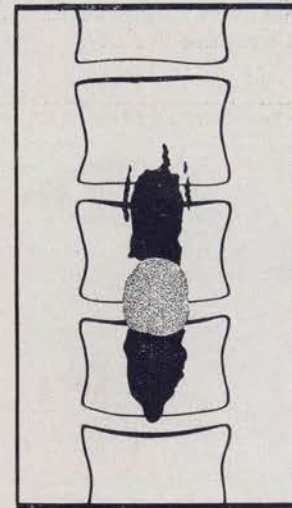


Fig. 12

Esquema bloqueo total.

dos sentidos, pero hay que confesar, que a veces en un comienzo, puede ser muy difícil, sobre todo en la infancia. En adultos la orientación es más fácil; y tanto en unos como en otros después de un determinado plazo de tiempo, ya es cosa relativamente fácil la decisión acertada para el práctico.

Existen tumores cuya sintomatología se resume en un síndrome poco o nada localizador: es el *síndrome*

sordo de tumor cerebral, como nosotros le hemos llamado ya en otras ocasiones.

Son enfermos que acusan cefalalgia que se inicia de modo lento y progresivo, con períodos de relativa tregua. Otros, muchos menos, la cefalea se instaló de manera más súbita.

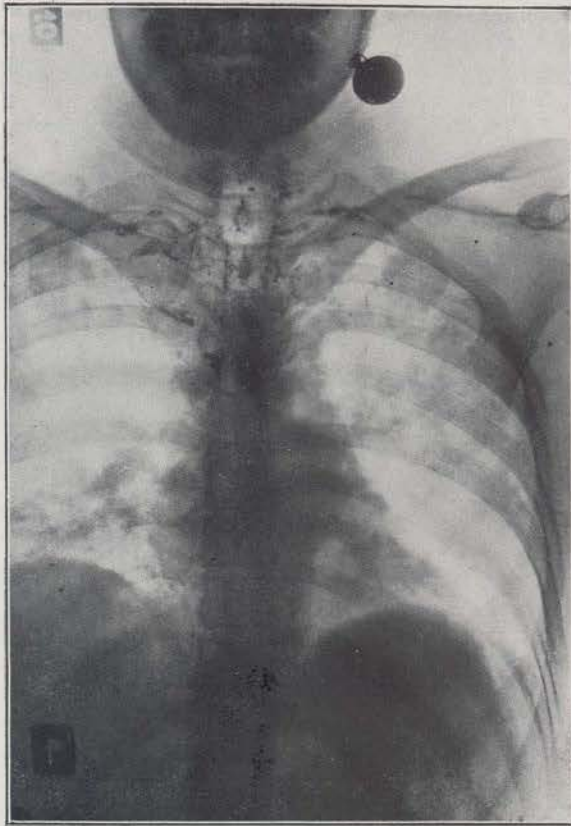


Fig. 13

Osteo-artritis vertebral (Radio. Dr. COMAS, Serv. del Hospt. de la Santa Cruz y San Pablo).

Esta cefalalgia tiene horas de mayor intensidad, verdaderas crisis seguidas de vómitos de tipo cerebral, y algunos de vértigo.

Al cabo de un tiempo variable, la gran mayoría de las veces alrededor de unos dos o tres meses, aparece la ambliopía. El enfermo se lamenta de disminución de la visión y el oftalmólogo comprueba la modificación típica de fondo de ojo, la que se hace progresiva. Y, naturalmente, al éxtasis le sigue la arreflexia pupilar midriásica siempre paralela a la atrofia. Digamos de paso aquí, que hay tumores cerebrales sin edema por éxtasis en primer período y con neuritis del II par de tipo inflamatorio, y que, naturalmente, esto contribuye a enmascarar el diagnóstico. Y es porque hay tumores cuyo cortejo inflamatorio es prontamente de importancia muy manifiesta.

Este cuadro, como es bien sabido, es común a las lesiones de compresión encefálica; pero la gran mayoría de casos, dentro de este gran margen se registran los

síntomas de foco tanto más aparentes y prematuros cuanto más expresiva es la vecindad de su implantación. Pero ya estos se apartan del cuadro escueto del *síndrome sordo* de tumor cerebral.

En ellos nada se añade a la sintomatología expresada, y llevados por su curso, el final suele ser en una de las tres formas siguientes: en unos el desenlace se inicia por una crisis de cefalalgia intensa durante la cual el enfermo entra en coma mortal. Otros muchos, después de una fase de marcada bradipsiquia el enfermo cae en un inexpresivo marasmo del cual ya no se rehace. Y finalmente, otro tercer grupo, el final aparece de manera más súbita por un episodio hemorrágico de invasión.

A este conjunto sin fisonomía clínica topográfica le acompaña la negatividad del examen radiográfico simple.

En estos tumores la radiografía con arteficio puede sernos un elemento de diagnóstico topográfico, la arteriografía de Moniz para nosotros el preferible.

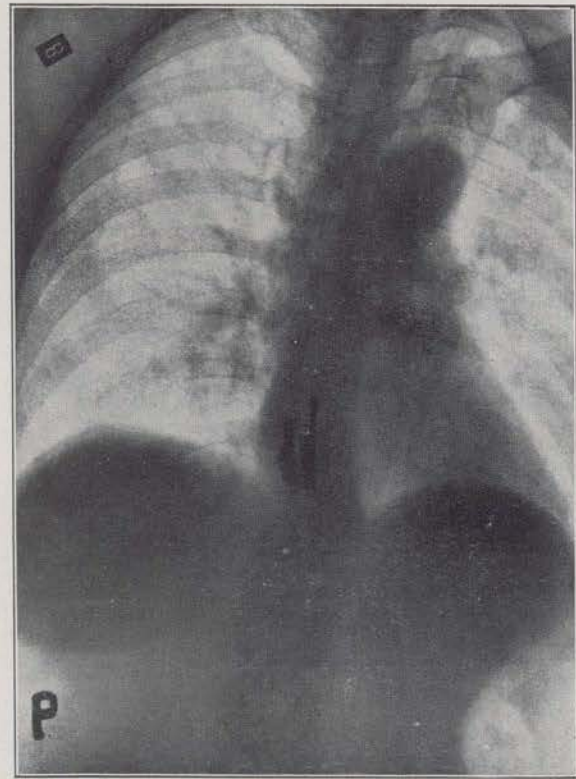


Fig. 14

Osteo-artritis vertebral (Radio Dr. COMAS, Serv. del Hospt. de la Santa Cruz y San Pablo).

La exploración craneal radiográfica simple es capaz de descubrir y localizar no solamente una fractura, un cuerpo extraño (proyectil), condensaciones de la bóveda o al contrario adelgazamiento parcial del esqueleto, muescas, opacidades de los senos, etc., sino también demostrar la existencia de zonas opacas, como se observa en nuestras figuras 26 y 27.

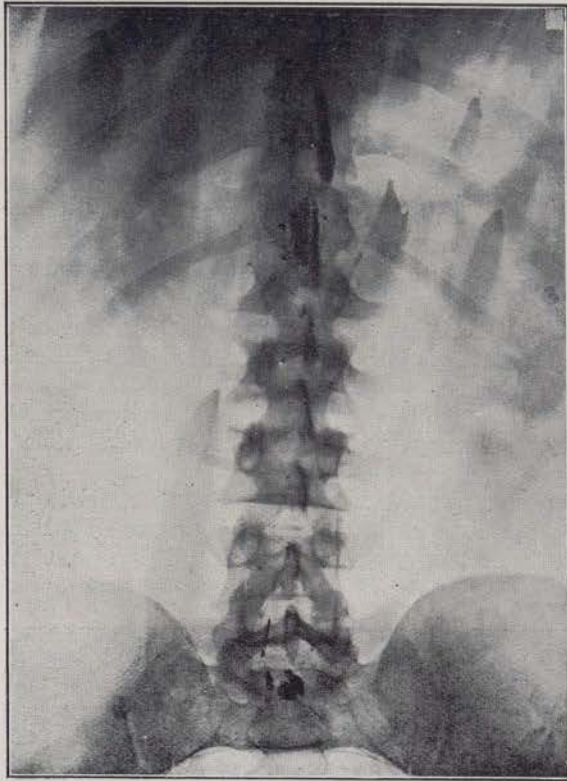


Fig. 15 Blocaje parcial (Radio. Dr. COMAS, Serv. del Hospital de la Santa Cruz y San Pablo, Dr. Pujadas)

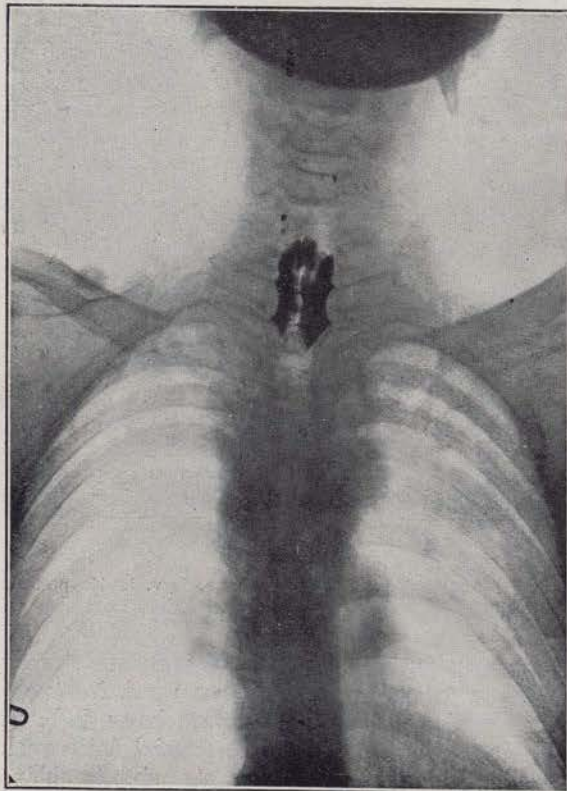


Fig. 16 Blocaje total tumor (Radio. Dr. COMAS, Serv. Hosp. Dr. PUJADAS)

La radiografía de la figura 25 hizo hacer el diagnóstico de síndrome compresivo no tumoral. El tiempo ha venido a comprobar el diagnóstico también clínico. Transcribimos a continuación la nota de interpretación radiográfica de los doctores FIGUERAS y FAIXAT, consultada también al profesor SCHÜLLER, de Viena:

“Hay signos evidentes de hipertensión caracterizados por un aumento, en número y profundidad, de las impresiones digitales y una exageración de los canales vasculares del endocráneo, especialmente del seno es-

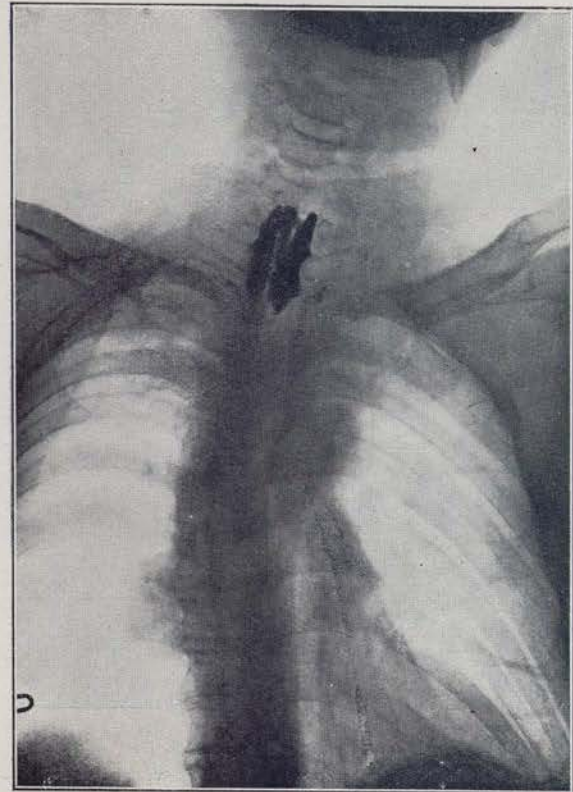


Fig. 17

Blocaje total del mismo enfermo (Radiografía 48 horas después, Dr. PUJADAS, Servicio del Hospital de la Santa Cruz y San Pablo, Dr. COMAS).

“feno-parietal. Intepretamos también como signo de hipertensión el aplastamiento de la silla turca y el desgaste de las apófisis clinoides anteriores.

“Creemos se puede descartar de una manera segura la existencia de un tumor hipofisario; las modificaciones de la silla aparentan ser debidas exclusivamente a la hipertensión. No encontramos tampoco ningún indicio que haga sospechar un tumor cerebral. Ningún osteoma ni exóstosis endocraneana que explique la hipertensión.

“El aspecto general del cráneo, con la disposición en ángulo diedro del parietal, el aplanamiento del frontal, la brevedad y aplanamiento de la fosa anterior, el aplastamiento de la silla turca, recuerdan el cráneo turriécéfalo por sinóstosis prematura de algunas su-

"turas, probablemente de la fronto-parietal; no es un "turricéfalo típico, pero se acerca.

"Corrobora esta opinión el aspecto denso y cerrado "que presentan las suturas, particularmente las esfenoparietales."

La craneotomía nos demostró un proceso antiguo meningo-encefálico cicatricial.

El estudio de la encefalografía cerebral de Moniz, como ha dicho BABINSKI, es el fruto de una meditación sostenida y de numerosas experiencias estudiadas con rigurosos métodos. (Figs. 28, 29, 30 y 31.)

Figs. 18, 19 y 20

Tres momentos de paso de la yodipina — Meningocele enfermo, Dr. OLIVÉ GUMÁ (Radio. Dr. PUJADAS, Servicio del Hospital de la Santa Cruz y San Pablo, Dr. COMAS.)

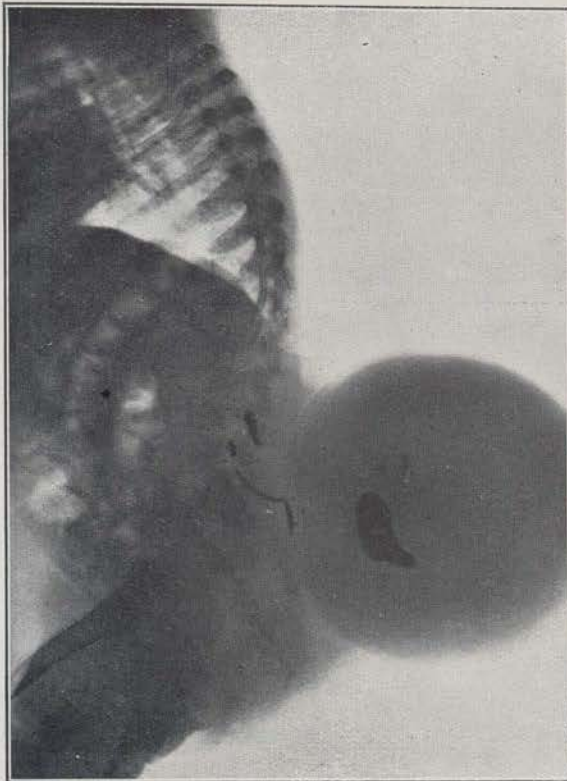


Fig. 18

Además, bajo la acción de una inyección arterial de una solución de yoduro sódico, hemos visto curar cefalalgias, corroborando las manifestaciones de MONIZ.

Hemos comprobado desapariciones completas de síndromes compresivos cerebrales mediante craneotomías simples; lo propio ha observado PUNSSEP (fig. 32).

Mediante la moderna exploración radiográfica se confirman localizaciones tumorales que sin corresponder de manera mediata a la región epileptógena, producen ataques epilépticos de forma más o menos Jacksoniana por mecanismo irritativo o de contragolpe a distancia (Fig. 33).

Y ya que hemos nombrado la epilepsia y hablamos de lesiones que con tanta frecuencia la producen, dedi-

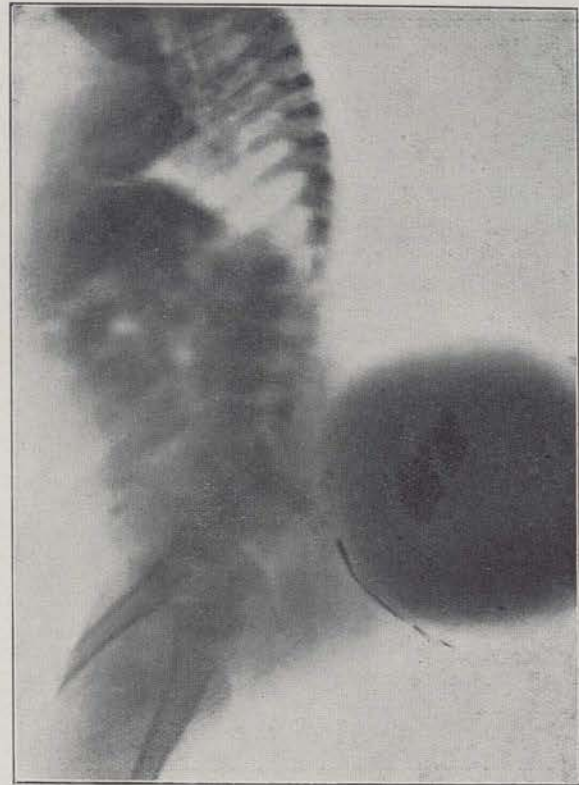


Fig. 19

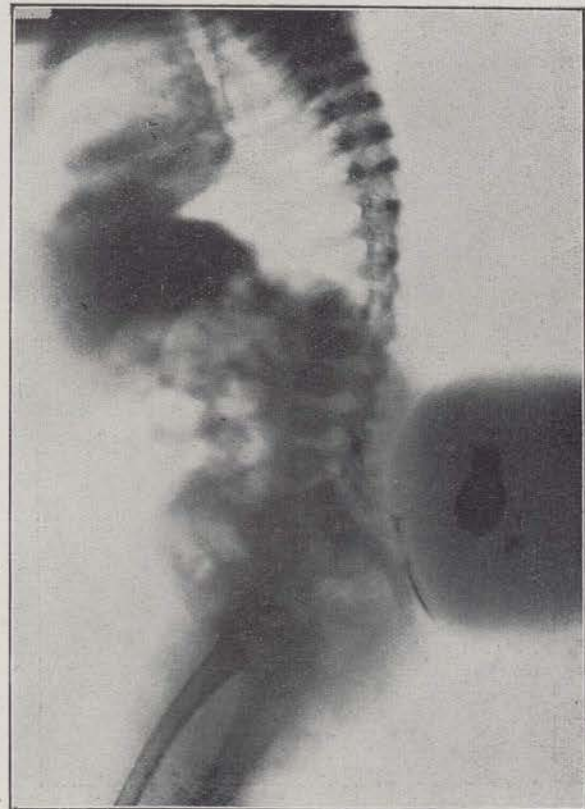


Fig. 20

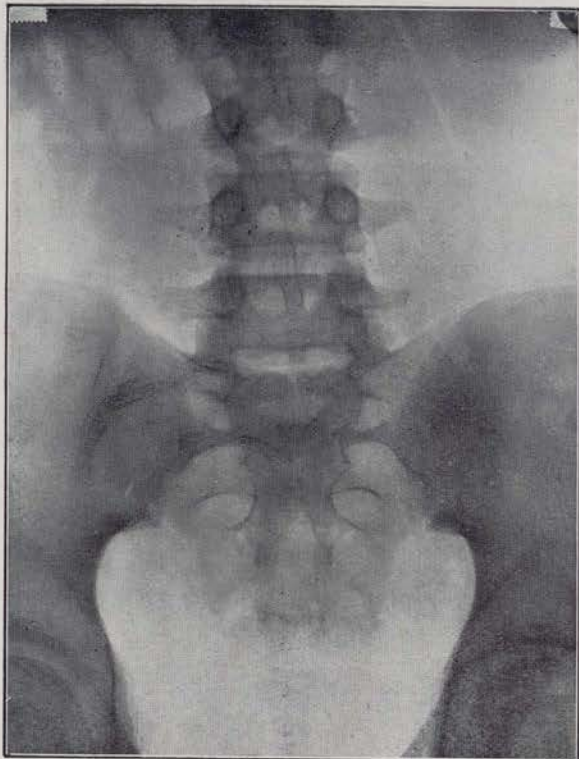


Fig. 21
Espina bífida (Radio. Dres. FIGUERAS y FAIXAT)

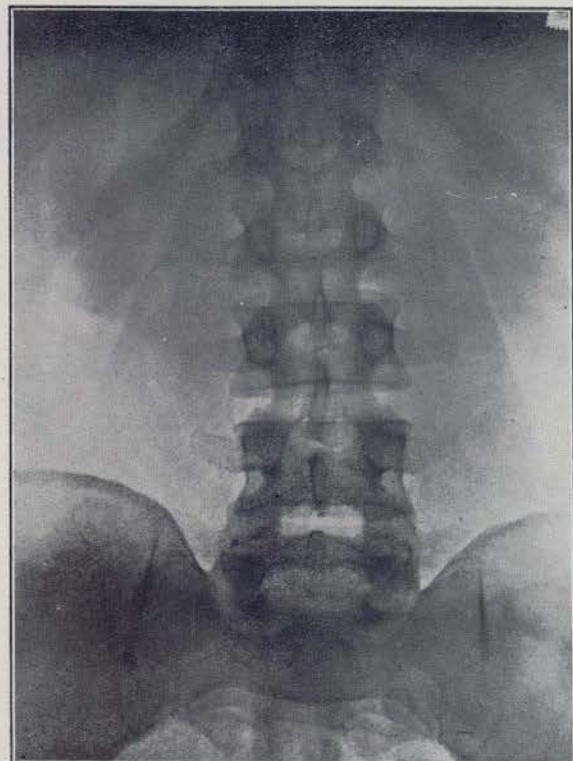


Fig. 23
Espina bífida (Radio. Dres FIGUERAS y FAIXAT).

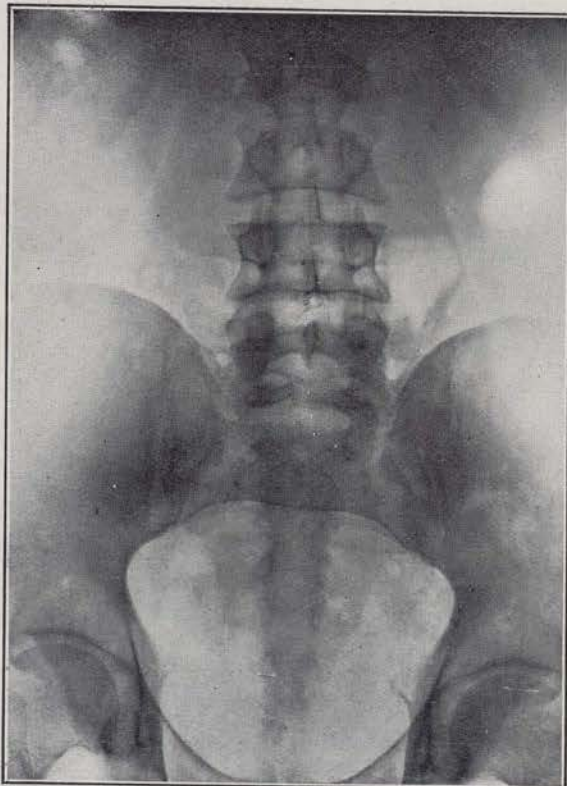


Fig. 22
Espina bífida (Radio. Dres. FIGUERAS y FAIXAT).

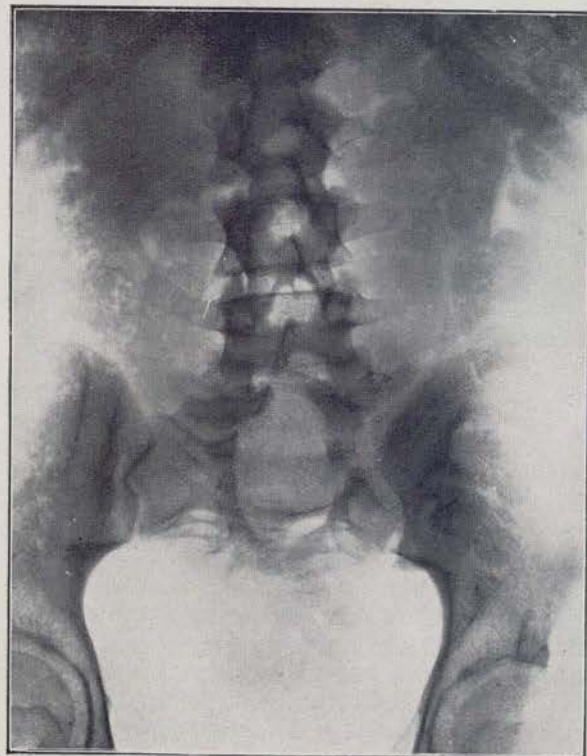


Fig. 24
Espina bífida (Radio. Dres. FIGUERAS y FAIXAT).

quemos unos momentos nuestra atención para contribuir a esclarecer este concepto actual.

Desde antiguo se creía y estudiaba la epilepsia en las enfermedades nerviosas funcionales apellidadas neurosis. Ha sido modernamente que se ha venido en el verdadero conocimiento etiológico de esta manifestación patológica.

Para varios autores es admitida la epilepsia refleja consecutiva a diversas causas: adenoides, leucorrea, masturbación, etc.

La epilepsia tóxica no es rara en toxemias crónicas y agudas. También se describen epilepsias por desórdenes metabólicos cualquiera.

La patogenia sífilítica epileptógena ya de forma tumoral gomosa, arterítica u osteoperióstica, es cosa frecuente. Y digamos aquí de paso haciendo honor a los estudios de RAVAUT, que la investigación del líquido céfalo-raquídeo puede continuar negativa durante toda la evolución de una sífilis, puede volverse negativa des-




Fig. 25

Síndrome de hipertensión no tumoral (Radio. Dres. FIGUERAS y FAIXAT)

pués de haber sido positiva, sin que haya manifestado el menor signo clínico, y finalmente, puede volverse negativa en el curso de ciertas formas de sífilis nerviosa. Por lo tanto, hay que pensar siempre en la posibilidad de una sífilis causante de una epilepsia, aun hallándose un líquido negativo.

La cuestión de la epilepsia traumática ha sido objeto de interesantes trabajos demostrativos de su frecuencia.

Desde algunos años, autores americanos han dado a conocer los resultados obtenidos mediante el régimen acetógeno, desubriendo medios de estudio sobre la regla de la hidratación para explicar la génesis del mal convulsivo.

El concepto antiguamente admitido como clásico de la etiología de la epilepsia mal llamada esencial o *sine materia* fué modificada a iniciativa de Pierre MARIE.

Es evidente que la causa de un número de epilépticos es atribuible a traumatismos craneales.

Transcribiremos a continuación parte de nuestro artículo publicado en "ARS MEDICA", febrero de 1928,

Los nuevos conocimientos sobre la etiología de la epilepsia.

"Parece ser que un gran contingente de epilépticos, el mayor, es atribuible a los traumatismos craneales,

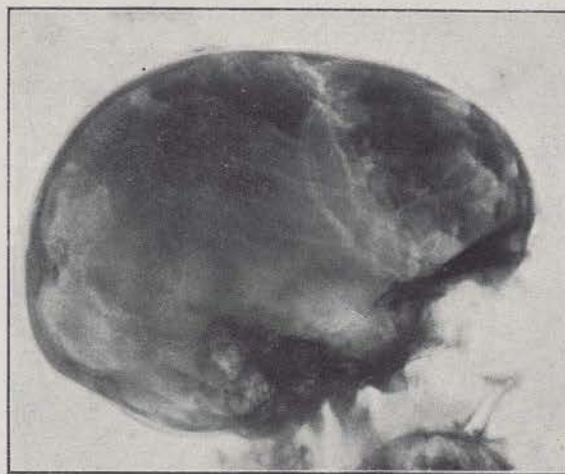
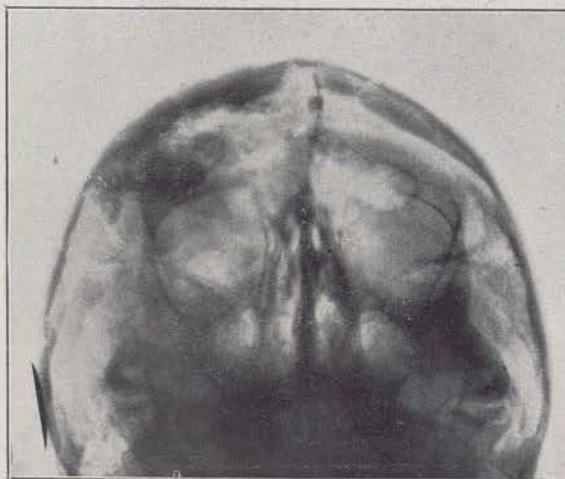


Fig. 26

Sarcoma (Radio. Dr. SUÑÉ MEDÁN).

unos por distocias, partos difíciles que hacen necesaria la aplicación de forceps y acarrear lesiones encefálicas, otros por asfixia consecuente a las mismas dificultades de alumbramiento, que en otros casos ocasionan hemorragias parenquimatosas cerebrales. Los profesores



Figs. 27

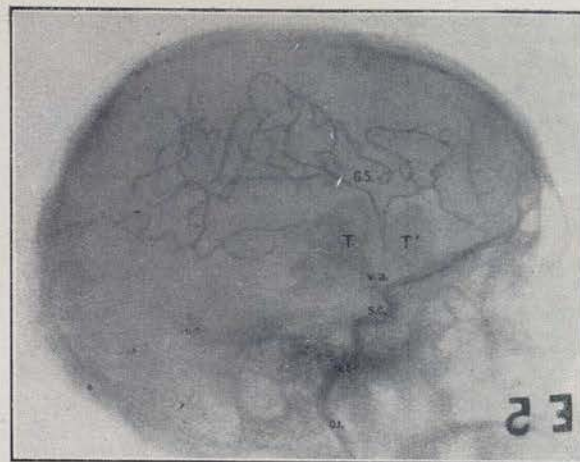
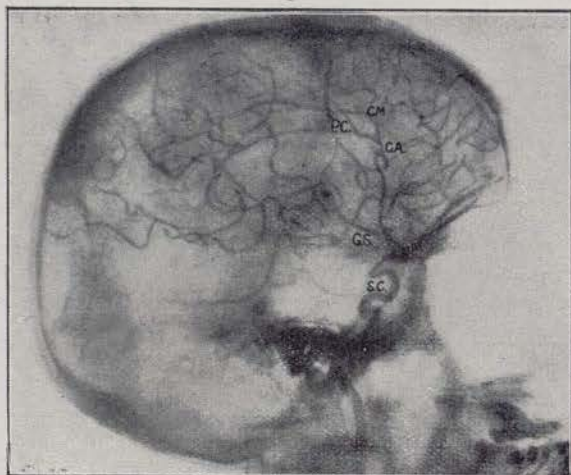
Sarcoma (Radio. Dr. SUÑÉ MEDÁN).

COUVELAIRE y LÉRI han puesto de manifiesto la anatomía patológica de estas lesiones hemorrágicas.

Por esto hay que insistir en el interrogatorio para orientarse en la etiología del mal comicial, de cómo fué el parto respecto a duración, intervención obstétrica,

si el recién nacido apareció asfíctico y lloró pronto o no lloró, etc.

en la patología de un nervio craneal. Adviértase que ya por vía noble, por un nervio craneal (enfermedades



Figs. 28 y 29

Reproducción arteriografía de MONIZ (lado derecho normal. Visible la cerebral ant., la pericallosa y la callosa marginal).
Reproducción arteriografía de MONIZ en la que no aparece el origen del grupo silviano (lado izquierdo). Meningoblasto visible.

Otro factor etiológico son las infecciones propias de la infancia, coqueluche, fiebres eruptivas, infecciones estrepto y estafilocócicas.

del oído, de los ojos, de la nariz, las más frecuentes), o por vía linfática, en la región correspondiente del encefalo, aparecen lesiones neuróglícas similares a las de

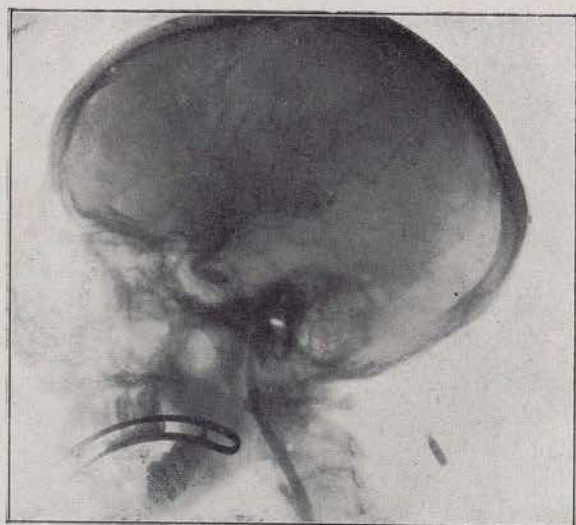


Fig. 30

Enfermo y arteriografías del Dr. RABASSA con colaboración del Dr. L. CARRASCO. Proyección lateral izquierda. Sifón carotídeo y demás circulación normal.

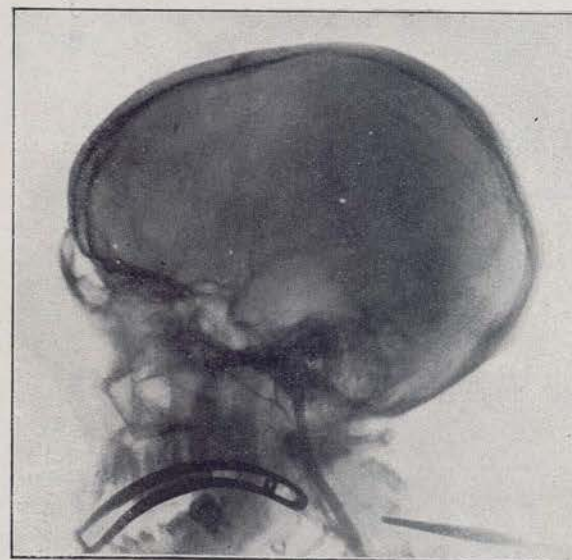


Fig. 31

Proyección lateral del lado derecho del mismo enfermo. Nótase marcada abertura del sifón carotídeo y pérdida del origen del grupo silviano.

La sífilis hereditaria es otra responsable de otro número de epilépticos, sífilis difícil muchas veces de encontrar pero que debe buscarse en estigmas específicos de sus antecedentes o colaterales.

A veces y aun en el adulto, la causa debe buscarse

etiología traumática derivadas del parto que determinan los ataques convulsivos.

Pero el punto importantísimo a dilucidar, el problema obsesionante se refiere a la herencia del mal comicial. La nueva doctrina de que la epilepsia es siempre

de etiología externa pone en tela de juicio la importancia del factor herencia en la epilepsia llamada antes esencial. Sin embargo, es innegable que vemos familias afectas de epilepsia pareciendo revelar un encadenamiento hereditario. Si reflexionamos sobre esta supuesta predisposición o aptitud del tejido nervioso cerebral en toda una familia neuropática, comprobaremos que se admite sin discusión el hecho y se le da una explicación puramente hipotética, pues nadie ha demostrado

epilépticos o personas afectas de psicopatías similares.

e) Los padres deben ejercer la más estricta vigilancia sobre los niños, procurando evitar que sufran caídas.

d) Ante los casos de epilepsia el médico debe profundizar todo lo posible en su etiología, procurando llevar sus averiguaciones hasta las posibles causas in-

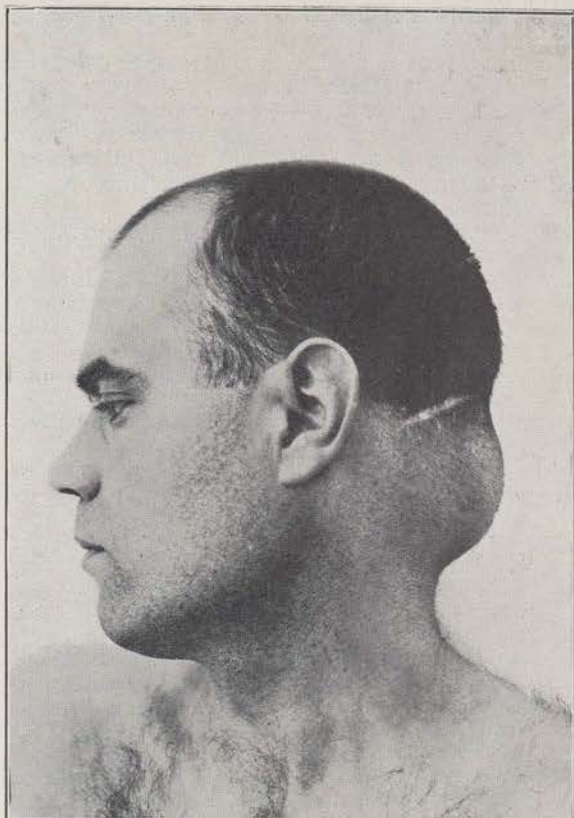


Fig. 32

Enfermo operado (Dr. CORACHAN) por síndrome compresivo, véase el tumor de la hernia de líquido c-r. post-operatorio. Publicado en *Anales Santa Cruz y San Pablo*, junio de 1931.

la realidad de unas condiciones antómicas que constituyan terreno abonado para el arraigo del mal a que venimos refiriéndonos.

Obsérvese que entre los familiares de un epiléptico los hay que sufren la misma enfermedad mientras que otros padecen psicopatías originadas o acompañadas de lesiones orgánicas del encéfalo.

De los conocimientos actuales se deducen las importantes conclusiones siguientes:

a) La coparticipación de la herencia con la etiología epiléptica exógena no ha sido hasta ahora demostrada de una manera fehaciente.

b) Aun así, y como precaución profiláctica, conviene que los médicos desaconsejen los matrimonios entre

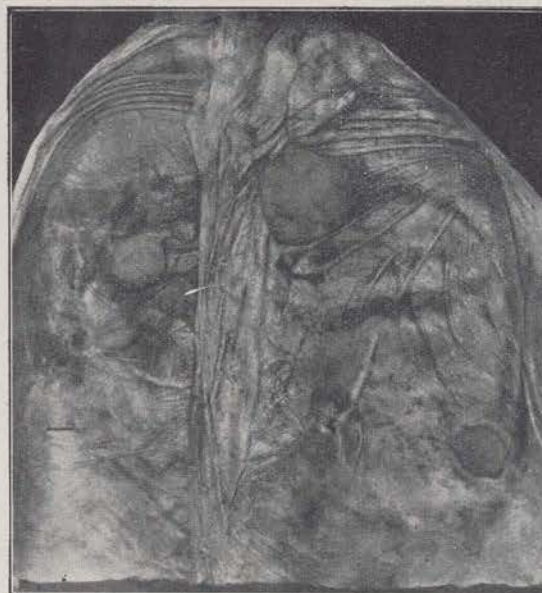


Fig. 33

Endotelomas epiléptógenos.

trauterinas, las circunstancias de nacimiento, los traumatismos craneales, de la primera infancia, las infecciones, etc."

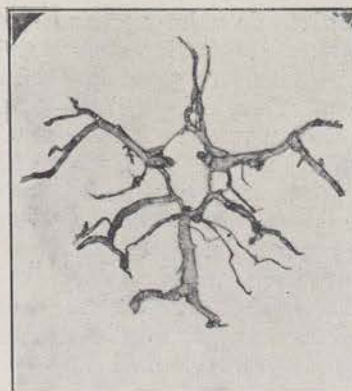


Fig. 34

Oxágono de Willis ateromatoso, mujer de 85 años. (Col. L. BARRAQUER R.)

Y añadimos hoy que es indudable que existe un enorme número de enfermos comiciales cuya manifestación epiléptica no es otra cosa que una exteriorización de

la mala conformación congénita encefálica en masa, y son los epilépticos discutidos aún modernamente y en aquellos que naturalmente el tratamiento médico es más ineficaz y contraindicada la intervención quirúrgica, según hemos demostrado en nuestra publicación de *Anales del Hospital de la Santa Cruz y San Pablo*, junio 1931.

Existe una epilepsia senil de patogenia arterial ateromatosa; obsérvese la ateromatosis de uno de nuestros enfermos en el territorio arterial del oxágano de Willis (Figs. 34 y 35 oxágano).

Las conclusiones que se deducen de este modesto trabajo y en las que tenemos nuestro mayor interés, son: primera que gracias a los ingeniosos modernos medios físicos de exploración hacemos hoy comprobaciones ob-




Fig. 35

Ateroma de la arteria cerebral media (Col. L. BARRAQUER R.).

jetivas diagnósticas de valor apreciadísimo, pudiendo muchas veces con tales auxilios descubrir la oportunidad de una actitud activa quirúrgica salvadora de la vida del enfermo. Y segunda, que no por ello debemos menospreciar al gran valor de la interpretación clínica, que por ella sola en muchas ocasiones, en las cuales por la índole del morbo escapa a la investigación física, puede hacerse diagnóstico patogénico y topográfico.

La falta de apreciación clínica, acarrearía sin duda en repetidas ocasiones, fatales errores de diagnóstico. Por lo tanto, la exploración completa, será siempre la resultante de la atinada exploración clínica aparejada de las investigaciones complementarias de Rayos X y laboratorio.

BIBLIOGRAFIA

- SPERANSKY.—L'influence du liquide cephalorachidien sur l'évolution des processus physiologiques et pathologiques du cerveau. *Ann. de l'Institut Pasteur*. 1926.
- EGAS MONIZ.—L'encephalographie arterielle, son importance dans la localisation des tumeurs cérébrales. *Revue Neurol.* Julio 1927.
- EGAS MONIZ.—Injections intracarotidiennes et substances injectables opaques aux rayons X. *La Presse Medicale*. 6 agosto 1927.
- J. S. SICARD et J. HAGUENEAU.—Etude critique de quelques methodes de localisation de tumeurs cérébrales; l'encephalographie lipiodolée sinuso-veineuse. *La Presse Medicale*. 4 febrero 1928.
- EGAS MONIZ.—Tumeur cérébrale localisée par l'encephalographie arterielle, operation. *Revue Neurol.* Febrero de 1928.
- P. MARIE.—Quelques considerations sur l'etiologie et sur le traitement de l'épilepsie. *La Presse Medicale*. Enero 1928.
- BARRAQUER FERRÉ.—Los nuevos conocimientos sobre la etiología de la epilepsia. *Ars. Médica*. Barcelona. Febrero 1928.
- CL. VINCENT, M. DAVID et P. COSSA.—A propos de la communication de Moniz. *Revue Neurol.* Marzo 1928.
- EGAS MONIZ et ALMEIDA LIMA.—Un nouveau cas de diagnostic de tumeur cérébrale post-mortem par l'encephalographie arterielle. *Revue Neurol.* Julio 1928.
- SICARD y FORESTIER.—Diagnóstico y tratamiento con lipiodol. Masson y Cía., edit. Paris, 1928.
- BARRAQUER ROVIRALTA.—Sarcoma perforante frontal. *La Presse Medicale*, 15 Sept. 1928.
- DELAGENIERE.—Diagnóstico de los tumores de la médula en el período parapléjico y resultados del tratamiento quirúrgico según cincuenta y tres observaciones. *Gazette Med. de France*. Sept. 1929.
- JUARRE.—Epilepsie in Children. *Am. Journ. Dis. Child.* Septiembre 1929.
- PAGNIEZ.—L'épilepsie, conceptions actuelles sur sa pathogenie et son traitement. Masson. Paris, 1929.
- BARRAQUER ROVIRALTA y BARRAQUER FERRÉ.—Lesiones de compresión encefálica. *Anales del Hospital de la Santa Cruz y San Pablo*. Barcelona. Enero 1930.
- O. CROUZON.—Las enfermedades nerviosas postraumáticas. *Monde Medicale*. Mayo 1930.
- T. FAY.—The therapeutic affect of dehydration on epileptic patients. *Arch. of Neurol. and Psych.* Mai 1930.
- J. GAMBLE.—Epilepsy. Evidences of Bovy fluid volume disturbance. *Arch. of Neurol. and Psych.* Mai 1930.
- RAVAUT.—Las consecuencias de una reacción positiva o negativa del líquido céfalo-raquídeo en el curso de la sífilis y después de treinta años de observación. *Monde Medicale*. 1.º julio 1930.
- PALMER.—Fluid limitation and kalogenic diet in traumatic epilepsy. *Journ. Amer. Med. Assoc.* 19 julio 1930.
- EGAS MONIZ.—Tumeurs cérébrales visibles aux rayons X chez les epileptiques. *Revue Neurol.* Julio 1930.
- EGAS MONIZ, AMANDIO PINTO et ALMEIDA LIMA.—Aspectos arteriográficos del cerebro en los casos de tumor del lóbulo frontal. *Revista Médica de Barcelona*. Julio 1930.
- PAGNIEZ.—La role d'hydratation dans l'épilepsie. *La Presse Medicale*. 19 noviembre 1930.
- FORESTIER.—Manera de interpretar una radiografía del sistema nervioso. *Monde Medicale*. Diciembre 1930.
- BARRAQUER FERRÉ.—Experiencias de Cirugía craneal decompresora. *Anales del Hospital de la Santa Cruz y San Pablo*. Barcelona. Junio 1931.
- P'USEPP.—Los tumores del cerebro. Salvat, edit., S. A. Barcelona. 1931.
- EGAS MONIZ.—Tumeurs cérébrales et épreuve de l'encephalographie arterielle. Préface de Babinski. Masson et Cie. Edit. Paris. 1931.
- BABONNEIX y ROGER VOISIN.—Tratado de patologia médica. Sergent, tom. XXV.
- LAIGNEL LAVASTINE y R. VOISIN.—Epilepsia, *Trait. de Pat. Med.* Sergent, tomo V.
- BABONNEIX y R. VOISIN.—Encefalopatías infantiles. Sergent, tomo XXV.
- SCHÜLLER ARTHUR.—Nota de interpretación radiográfica.

RÉSUMÉ

Exposition des moyens d'exploration des rayons X pour l'étude de certaines maladies organiques du système nerveux central.

Experiences des méthodes radiographiques modernes avec des substances opaques pour l'investigation du cerveau et de la moëlle.

Orientation diagnostique névrologique sous le contrôle de la clinique, du laboratoire et des dits moyens physiques.

Nous devons convenir dans les conclusions dérivées de la pratique, que grâce aux méthodes modernes et ingénieuses d'exploration il nous est possible de faire des comprobations objectives diagnostiques de valeur très appréciée, capables de découvrir dans certaines occasions, et cela oportunément, certaines névropathies dans les quelles notre intervention peut sauver le malade.

Mais que jamais nous ne devons mépriser la grande valeur de l'interprétation clinique, sans les conseils de laquelle nous exposerions à d'inevitable erreurs.

Pour démontrer l'objet du thème dans la présente communication, nous y joignons les illustrations originelles pour celle-ci de radiographies simples, photographes de malades, pièces anatomo-pathologiques et radiographies avec artifices par les méthodes de BINGEL, DANDY, SICART et MONIZ.

SUMMARY

Exposition of the means of exploration with X rays for the study of certain organic diseases of the central nervous system.

Experiences of the modern radiographic methods with opaque substances for the investigations of the cerebellum and marrow.

Diagnostical neurologic orientation under the control of the clinic, laboratory and said physical means.

We must admit in the conclusions deduced from the practice, that owing to the modern and ingenious methods of exploration it is possible to establish objective diagnostical comprobations of great value, able to discover in some occasions and oportunately certain neuropathies, in which our interrention is the salvation of the patient.

But that never we must despise the value of the clinical interpretation, because that without its advices we may be exposed to commit inexcusable mistakes.

In order to demonstrate the object of the thema exposed in this communication, we join to same original illustrations of the simple radiographies, photographs of the patients, anatomo-pathological pieces, radiographies with the artifice as per the methods of BINGEL, DANDY, SICART and MONIZ.